

Izrada fiksnog protetskog rada nošenog dentalnim implantatima kod potpuno bezubog pacijenta - prikaz slučaja

Mojić, Egon

Professional thesis / Završni specijalistički

2022

Degree Grantor / Ustanova koja je dodijelila akademski / stručni stupanj: **University of Zagreb, School of Dental Medicine / Sveučilište u Zagrebu, Stomatološki fakultet**

Permanent link / Trajna poveznica: <https://um.nsk.hr/um:nbn:hr:127:916960>

Rights / Prava: [Attribution-NonCommercial 4.0 International](#)/[Imenovanje-Nekomercijalno 4.0 međunarodna](#)

Download date / Datum preuzimanja: **2024-07-23**



Repository / Repozitorij:

[University of Zagreb School of Dental Medicine Repository](#)





Sveučilište u Zagrebu
Stomatološki fakultet

Egon Mojić

**IZRADA FIKSNOG PROTETSKOG RADA
NOŠENOG DENTALNIM IMPLANTATIMA
KOD POTPUNO BEZUBOG PACIJENTA
– PRIKAZ SLUČAJA**

POSLIJEDIPLOMSKI SPECIJALISTIČKI RAD

Zagreb, 2022.

Rad je ostvaren u: Poliklinici *Regenius* d.o.o.

Naziv poslijediplomskoga specijalističkog studija: Dentalna implantologija

Mentor rada: prof. dr. sc. Robert Čelić, Zavod za mobilnu protetiku

Lektor hrvatskog jezika: Dunja Vranešević, mag. philol. croat.

Lektor engleskog jezika: Una Krizmanić Ožegović, prof. eng. jezika

Sastav Povjerenstva za ocjenu poslijediplomskoga specijalističkog rada:

1. _____
2. _____
3. _____

Sastav Povjerenstva za obranu poslijediplomskoga specijalističkog rada:

1. _____
2. _____
3. _____
4. _____
5. _____

Datum obrane rada: _____

Rad sadržava: 46 stranica

21 sliku

1 CD.

Rad je vlastito autorsko djelo, koje je u potpunosti samostalno napisano uz naznaku izvora drugih autora i dokumenata korištenih u radu. Osim ako nije drukčije navedeno, sve ilustracije (tablice, slike i dr.) u radu su izvorni doprinos autora poslijediplomskoga specijalističkog rada. Autor je odgovoran za pribavljanje dopuštenja za korištenje ilustracija koje nisu njegov izvorni doprinos, kao i za sve eventualne posljedice koje mogu nastati zbog nedopuštenog preuzimanja ilustracija odnosno propusta u navođenju njihovog podrijetla.

Zahvala

Želio bih najprije zahvaliti svojem mentoru, profesoru Robertu Čeliću, na nesebičnoj i pravodobnoj pomoći i savjetima kojima mi je olakšao i uljepšao pisanje ovog rada.

Velike zahvale idu svim profesorima koji su nam predavali u sklopu poslijediplomskog studija te nam prenijeli znanje.

Hvala pacijentu koji je bio otvoren i susretljiv te pristao biti dio ovog rada, kao i tehničaru i njegovu laboratoriju na odlično odrađenom poslu te nesebičnoj pomoći i susretljivosti pri pisanju rada.

U konačnici, posebna hvala mojoj obitelji, djevojci, prijateljima te kolegama od kojih je svatko na svoj način pomogao i uz koje je kroz sve lakše prolaziti.

Sažetak

IZRADA FIKSNOG PROTETSKOG RADA NOŠENOG DENTALNIM IMPLANTATIMA KOD POTPUNO BEZUBOG PACIJENTA – PRIKAZ SLUČAJA

Današnja, suvremena stomatologija zahtijeva brza rješenja koja zadovoljavaju najviše estetske i funkcionalne standarde terapije. Izrada fiksnoprotetskog rada nošenog dentalnim implantatima kod potpuno bezubih pacijenata pripada među najsloženije kliničke slučajeve dentalne implantološke protetike. Točno postavljena indikacija nakon provedene dijagnostike, odabir protokola opterećenja dentalnih implantata te provedba kirurških, protetskih i laboratorijskih postupaka glavni su razlozi tomu. Svaka faza ovakve implantoprotetske rehabilitacije ima svoje posebnosti s konačnim ciljem terapije, a to je izrada dugoročno uspješnoga funkcionalnog i estetskog fiksnoprotetskog rada. Upravo zato potrebna je bliska suradnja oralnog kirurga / implantologa, specijalista stomatološke protetike / liječnika dentalne medicine i dentalnog tehničara koji moraju biti vrlo dobro uvježbani i sigurni u području svojeekspertize.

U radu je prikazan klinički slučaj od početne situacije, tj. pacijent s uznapredovalim kroničnim paradontitisom (zbog čega je bila indicirana ekstrakcija svih zuba u obje čeljusti), nakon čega je slijedila implantoprotetska terapija potpuno bezubog pacijenta u fazama. Poslije razdoblja cijeljenja bezubih alveolarnih grebena uslijedio je kirurški postupak ugradnje dentalnih implantata (po šest implantata u bezuboj čeljusti). S obzirom na povijest bolesti pacijenta (kronični paradontitis), kvalitetu, kvantitetu i gustoću gornjega i donjega bezubog alveolarnog grebena (dijagnostika: trodimenzionalna računalna tomografija – procjena kosti nakon razdoblja cijeljenja), bila je donesena kirurška indikacija o odabiru konvencionalnog protokola opterećenja dentalnih implantata (fiksni protetski rad izrađen je nakon razdoblja oseointegracije od šest mjeseci). U drugoj protetskoj fazi terapije prikazani su klinički i laboratorijski postupci izrade fiksnoga protetskog rada retiniranog vijcima na tzv. *multi-unit* nadogradnjama koje su bile fiksirane vijcima u dentalnim implantatima.

Opskrba bezubog pacijenta većim brojem implantata sigurnije je rješenje i pruža veće mogućnosti kod odabira vrste rada i protetskog materijala od kojega će se napraviti fiksni protetski rad. Protetski radovi na vijak općenito izazivaju manje bioloških komplikacija u vidu pojavnosti periimplantitisa koji je učestaliji kod fiksnih radova koji se cementiraju na nadogradnjama. Kod fiksnih radova na vijak najvažnije je osigurati pasivan dosjed (test

Sheffield) na nadogradnjama te izbaciti svaku mogućnost stvaranja naprezanja u području spoja dentalnog implantata i protetskog rada. Izbor protetskih materijala za fiksne radove nošene dentalnim implantatima također je širok, a on uglavnom ovisi o točno postavljenoj indikaciji za ovakav oblik terapije bezubog pacijenta, o znanju, vještini i iskustvu kliničara i zubnog tehničara te o opremljenosti zubotehničkog laboratorija. U svakom slučaju, protetski materijali poput metalokeramike ili suvremeniji materijali poput cirkonij-dioksidne potpune keramike pokazali su se u svakodnevnoj praksi i objavljenim znanstvenim studijama vrlo standardnim i pouzdanim materijalima koji zadovoljavaju dugoročne estetske, biomehaničke i funkcionalne zahtjeve fiksnih radova nošenih dentalnim implantatima kod potpuno bezubog pacijenta.

Ključne riječi: fiksni protetski rad retiniran vijkom; dentalni implantati; titanijev oksid; cirkonij-dioksidna keramika; CAD/CAM tehnologija; 3D ispis

Summary

FABRICATION OF FIXED PROSTHETIC RESTORATION SUPPORTED BY DENTAL IMPLANTS IN A COMPLETELY EDENTULOUS PATIENT– CASE REPORT

Modern dentistry demands therapeutic solutions that are fast and, at the same time, have highest aesthetic and functional standards satisfied. Full mouth rehabilitation of completely edentulous patients with fixed prosthetic restoration can easily be classified as one of the most complicated cases in dental implantology. Reasons for this claim are that, for this kind of rehabilitation to be successful, a lot of steps must be set correctly. Firstly, correct indication must be set, then protocol for dental implant loading followed with correct implementation of surgical, and in the end, prosthetic, and laboratory procedures. Every step of this kind of rehabilitation has its own specifics, but long-term aesthetic and functional success of prosthetic therapy always is the main goal. Having said that, close cooperation must be between oral surgeon/implantologist, prosthetic specialist and dental technician and they need to be reliable in their part of this procedure.

In this article a clinical case is being described from starting situation where patient was diagnosed with advanced chronic periodontitis (because of that diagnosis extraction of all teeth was indicated), and in second part where, through phases, is described how patient is rehabilitated, first with dental implants, and then with screw-retained fixed prosthetic restoration supported by dental implants. Firstly, teeth were extracted and then, after healing period, patient underwent surgery where he got six dental implants, per edentulous jaw. Considering few parameters, such as history of dental periodontitis, quality, quantity and density of bone in both jaws (diagnosed with three-dimensional computed tomography- post extraction bone healing), decision was that implant loading would be conventional, which means that they will be loaded with fixed prosthetic restoration, after six months. In second, prosthetic therapy phase, both clinical and laboratory procedures in the making of fixed, screw-retained prosthetic restoration are being described.

Providing a patient with larger number of implants is a safer therapy plan but besides that, it gives doctor and technician more options to choose between various types of therapy plans and prosthetic materials. Screw-retained fixed prosthetic restorations show much fewer biological complications (periimplantitis) than cemented ones. In these kinds of prosthetic solutions, frameworks need to be passive when put on multi-unit abutments (Sheffield test), without

making any tensions in dental implant – prosthetic restoration/framework interface. There is a wide selection of prosthetic materials that can be used for fixed prosthetic restorations on dental implants. Which one is going to be used depends on few things such as, indication for each case, experience and knowledge of the clinician and technician and level of equipment of the dental laboratory, as well. Prosthetic materials, such as metal ceramic or modern zirconia showed, through everyday clinical practice and clinical research, as reliable materials that satisfy long-term aesthetic, biomechanics and functional demands of fixed prosthetic restorations supported by dental implants.

Key words: screw-retained fixed prosthetic restoration; dental implants; titanium-oxide alloy; zirconium-dioxide ceramic; CAD/CAM technology; 3D printing

SADRŽAJ

1. UVOD.....	1
2. PRIKAZ SLUČAJA	4
2.1. Početno stanje i plan terapije	5
2.2. Kirurški postupak ugradnje dentalnih implantata.....	7
2.3. Izrada fiksnoprotetskog rada retiniranog vijcima	12
3. RASPRAVA	24
4. ZAKLJUČAK	31
5. LITERATURA.....	33
6. ŽIVOTOPIS.....	37

Popis skraćenica

CAD – računalno potpomognuto oblikovanje (engl. *Computer Aided Design*)

CAM – računalno potpomognuta izrada (engl. *Computer Aided Manufacture*)

CBCT – *Cone Beam* računalna tomografija (engl. *Cone Beam Computed Tomography*)

μm – mikrometar

OPG – ortopantomogram

RTG – rendgenski

1. UVOD

Potpuni gubitak zubâ u pojedinca javnozdravstveni je problem društva u kontekstu oralnog zdravlja kao dijela općeg zdravlja populacije. Svjetska zdravstvena organizacija određuje zdravlje u okviru višedimenzijskog konstrukta kao „stanje potpunoga fizičkog, psihološkog (mentalnog) i društvenog blagostanja, a ne samo odsutnost bolesti ili nemoći pojedinca“ (1). Dolan (2) je u sklopu svoje definicije opisao oralno zdravlje kao stanje „udobne i funkcionalne denticije koja omogućuje pojedincima nastaviti sa svojom željenom društvenom ulogom“. U znanstvenim istraživanjima dokazano je da potpuna bezubost ima negativan utjecaj na kvalitetu života pojedinca, što onda utječe na pogoršanje njegova psihosocijalnog statusa. Konvencionalna i suvremena protetska terapija potpuno bezubih pacijenta ključan je element u smanjivanju navedenih štetnih posljedica. Izbor je protetskih modaliteta liječenja bezubog pacijenata širok – od izrade mobilnih protetskih radova (konvencionalne potpune proteze) do izrade fiksnih protetskih radova nošenih dentalnim implantatima primijenjenim uz konvencionalne i imedijatne protokole opterećenja. Ovakvi oblici oralne rehabilitacije kod potpuno bezubih pacijenata doprinose smanjenju ukupne pojavnosti potpune bezubosti u općoj populaciji te povećanju kvalitete oralnog zdravlja i života ne više potpuno bezubog pacijenta (3).

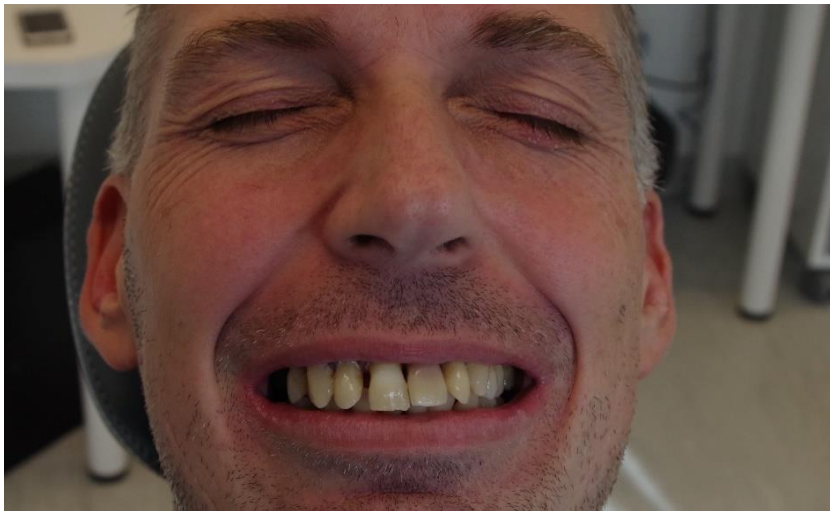
Potpuno bezubi pacijent, promatran u okviru implantoprotetske terapije, može se opskrbiti mobilnim i fiksnim protetskim radom nošenim dentalnim implantatima uz različite protokole opterećenja ugrađenih dentalnih implantata (u prvom redu konvencionalni i imedijatni/neposredni protokol opterećenja). Pravilno odabran protokol ugradnje dentalnih implantata temelji se na točno postavljenoj indikaciji nakon provedene kliničke i radiološke dijagnostike (procjena gustoće, kvalitete i kvantitete kosti na mjestu ugradnje dentalnih implantata; položaj, razmještaj i broj ugrađenih dentalnih implantata u bezubim alveolarnim grebenima s obzirom na izradu mobilnoga ili fiksnoga protetskog rada). Uspješna oseointegracija preduvjet je za početak izrade bilo mobilnoga bilo fiksnoga protetskog rada poduprtog dentalnim implantatima kod potpuno bezubog pacijenta. Izrada fiksnoga protetskog rada nošenog dentalnim implantatima kod potpuno bezubog pacijenta složen je modalitet liječenja koji podrazumijeva iskusnog kliničara i zubnog tehničara, poznavanje konvencionalnih kliničkih i laboratorijskih radnih postupaka, a u novije vrijeme i primjenu suvremenih digitalnih dijagnostičkih tehnologija (npr. korištenje trodimenzionalnom računalnom tomografijom, odnosno 3D CBCT-om, prije ugradnje dentalnih implantata) i zubotehničkih tehnologija (npr. upotreba laboratorijskog skenera, računalno potpomognutih tehnika kao što su CAD/CAM sustavi te trodimenzionalnih pisaa za izradu protetskih radova) (4 – 13).

Svrha je ovog prikaza slučaja predstaviti kirurške, kliničke i laboratorijske protetske postupke kod pacijenta s obje bezube čeljusti. S obzirom na kliničku sliku pacijenta (izrazita parodontološka bolest koja je završila serijskom ekstrakcijom svih zuba gornje i donje čeljusti), provedenu radiološku dijagnostiku (trodimenzionalna računalna tomografija), postavljenu indikaciju i zahtjeve pacijenta, izabran je konvencionalni protokol opterećenja dentalnih implantata i izrada fiksnoga protetskog rada fiksiranog vijcima u dentalnim implantatima. Razlozi za ovakav protokol opterećenja i izradu ove vrste protetskog rada bit će argumentirani i raspravljani u skladu s objavljenom znanstvenom i stručnom literaturom.

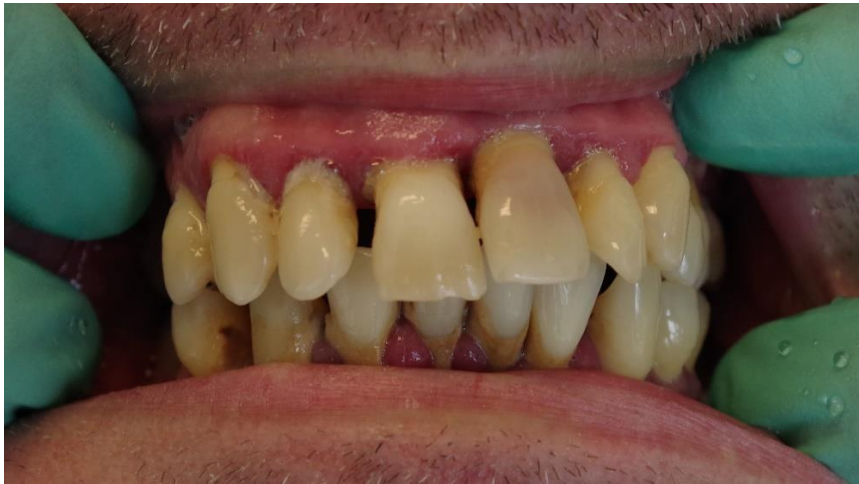2. PRIKAZ SLUČAJA

2.1. Početno stanje i plan terapije

Pacijent D. P. (47) došao je u privatnu stomatološku polikliniku u Zagrebu početkom 2019. godine kada mu je napravljen klinički pregled te rendgenska (RTG) snimka obje čeljusti (ortopantomogram, OPG). Pacijent se žalio na neugodan zadah iz usta te da su mu zubi „isplivali“, odnosno na narušenu estetiku. U anamnezi pacijent navodi da su mu roditelji „ranije ostali bez zubâ“ te kako je on u zadnjih nekoliko godina osjetio ubrzano pogoršanje stanja svojih zuba, odnosno promjenu njihova položaja, što opisuje „sve većim isplivavanjem na van“. Tijekom kliničkog pregleda utvrđena je povećana pomičnost (stupanj pomičnosti 3) zubâ 16 –11, 21 – 24, 27, 32, 31, 41, 44 i 47 te nešto manja pomičnost (stupanj pomičnosti između 2 i 3) zubâ 18, 13, 23, 28, 38, 35, 34, 43, 45 i 48. Nijedan zub nije bio endodontski saniran, a na zubima 17 i 38 bili su prisutni ispuni prve klase. Vidljivi su ogoljeni zubni vratovi na svim zubima, odnosno jasno je da su alveolarna kost i gingiva generalizirano „povučene“. Vidljive su poprilične naslage kamenca i plaka (subgingivno i supragingivno) oko svih preostalih zuba (slike 1. i 2.).

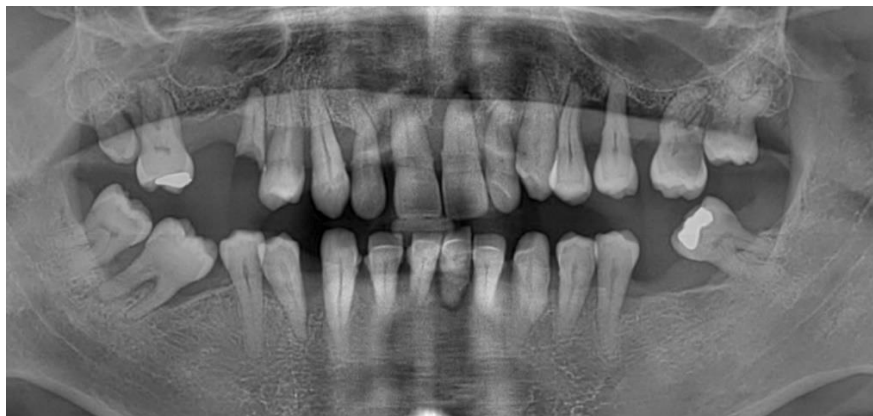

Slika 1. Početno stanje (siječanj 2019. godine).



Slika 2. Početno stanje – status zubâ u ustima pacijenta (siječanj 2019. godine).

Na ortopantomogramu (Slika 3.) vidi se znatna resorpcija alveolarne kosti (grebena) u vertikalnom smjeru te su prisutni duboki parodontalni džepovi gotovo oko svih zuba. Primjetno je obostrano zamućenje maksilarnih sinusa u gornjoj čeljusti. Uznapredovala resorpcija alveolarnoga grebena vidljiva je u cijeloj gornjoj čeljusti, dok je nešto bolja situacija u donjoj čeljusti u kojoj se najveća resorpcija primjećuje kod zuba 47. Sve to odgovara dijagnostičkom opisu generaliziranoga kroničnog parodontitisa koji je kod ovog pacijenta postavljen kao konačna dijagnoza.



Slika 3. Početni ortopantomogram (OPG) (siječanj 2019. godine).

Pacijent je bio svjestan problema te stanja svoje usne šupljine. Isto tako bio je motiviran da sanira svoju situaciju nakon dugo vremena. Nakon kliničkog pregleda, analize rendgenske snimke (OPG-a) te razgovora s pacijentom i slušanja njegovih želja, predstavljeno mu je nekoliko mogućnosti s obzirom na njegovu situaciju: izrada konvencionalnih mobilnih, fiksno-mobilnih (ako ostane određen broj njegovih prirodnih zuba kao nosača), mobilnih i fiksnih

protetskih radova nošenih dentalnim implantatima. Gotovo svi zubi bili su za vađenje zbog stanja upale, vertikalnoga gubitka kosti oko njih i posljedično izrazitog stupnja pomičnosti (najviši stupanj 3). Donje pretkutnjake te gornje i donje umnjake obostrano moglo se u određenoj mjeri pokušati spasiti parodontološkom terapijom. Međutim, njihov dugoročni status kao nosača protetskih radova nakon parodontološke terapije (uz produženje trajanja ukupne terapije) i želja pacijenta da dobije fiksni rad u svojim ustima doveli su do postavljanja indikacije o izradi fiksnoga protetskog rada nošenog sa šest dentalnih implantata ugrađenih u bezubu gornju i donju alveolarnu kost. Dijagnostička analiza pokazala je smanjenje gustoće kosti zbog čega će se koristiti konvencionalnim ili odgođenim protokolom opterećenja dentalnih implantata (razdoblje oseintegracije između tri i šest mjeseci), nakon čega će slijediti izrada fiksnoga protetskog rada fiksnog vijcima u dentalnim implantatima.

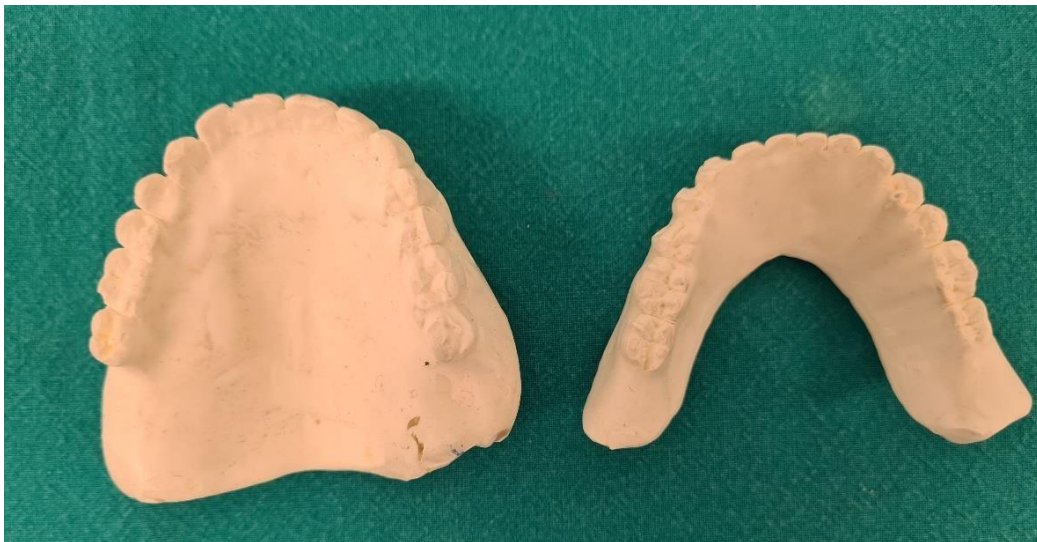2.2. Kirurški postupak ugradnje dentalnih implantata

Zbog opisanoga početnog, zatečenog stanja napravljena je ekstrakcija svih zuba te se pristupilo izradi imedijatnih privremenih potpunih proteza koje će pacijent dobiti odmah nakon vađenja svih zuba. Tijekom vađenja zubâ obratila se pozornost na to da se iz ekstrakcijskih rana kohlejom dobro počisti granulacijsko upalno tkivo, te su rane zašivene neresorptivnim koncem (Resorba 4-0, Sjedinjene Američke Države). Pacijentu je objašnjeno da će morati nositi privremene potpune proteze najmanje tri do četiri mjeseca u cilju cijeljenja alveolarne kosti i daljnje mogućnosti ugradnje dentalnih implantata. Plan terapije bio je da se nakon tog vremena pacijentu učini trodimenzionalna računalna tomografija (3D CBCT) obiju bezubih čeljusti i donese konačna odluka o protokolu opterećenja dentalnih implantata te broju, položaju i razmješčaju dentalnih implantata s obzirom na svojstva i anatomske uvjete.

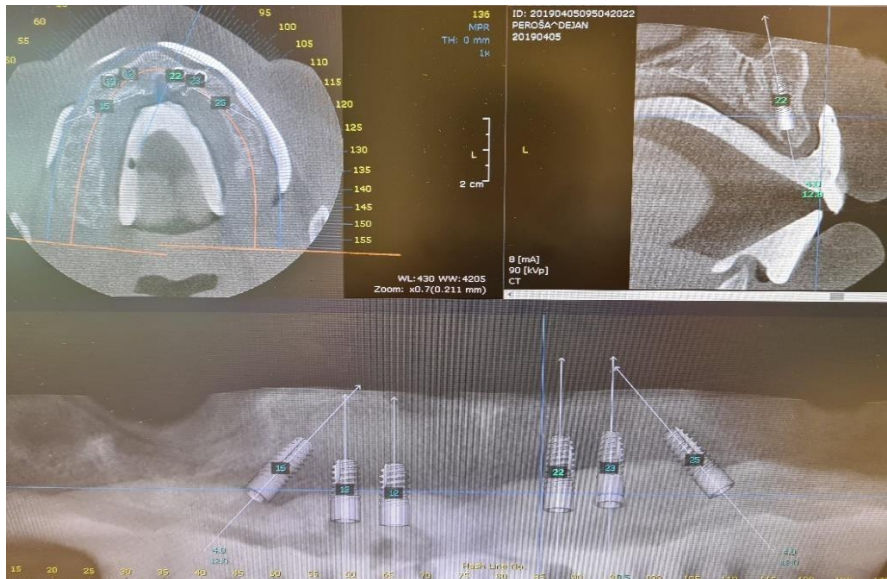
Inače, pacijent je dolazio na redovite kontrolne preglede, no zbog određenih privatnih razloga htio je malo pričekati s ugradnjom dentalnih implantata. Nova trodimenzionalna CBCT snimka napravila se u srpnju 2020. godine, na kojoj se vidjelo da je alveolarna kost u obje bezube čeljusti zarašla te da je moguće ugraditi po šest implantata u gornjoj i donjoj bezuboj čeljusti kako bi se pacijentu omogućila izrada fiksnoga protetskog rada. S obzirom na to da je pacijent nešto više od godine dana nosio privremene potpune proteze koje su bile zadovoljavajuće, odlučili smo ih iskoristiti kao predloške za izradu kirurških šablona koje će pomoći u određivanju položaja i rasporeda dentalnih implantata pri ugradnji.

Kirurške šablone napravljene su tako što su se dublirale postojeće proteze u radioneprozirnoj barijevoj kaši (Slika 4.) te se s njima u ustima pacijentu snimila nova 3D CBCT snimka. Plan

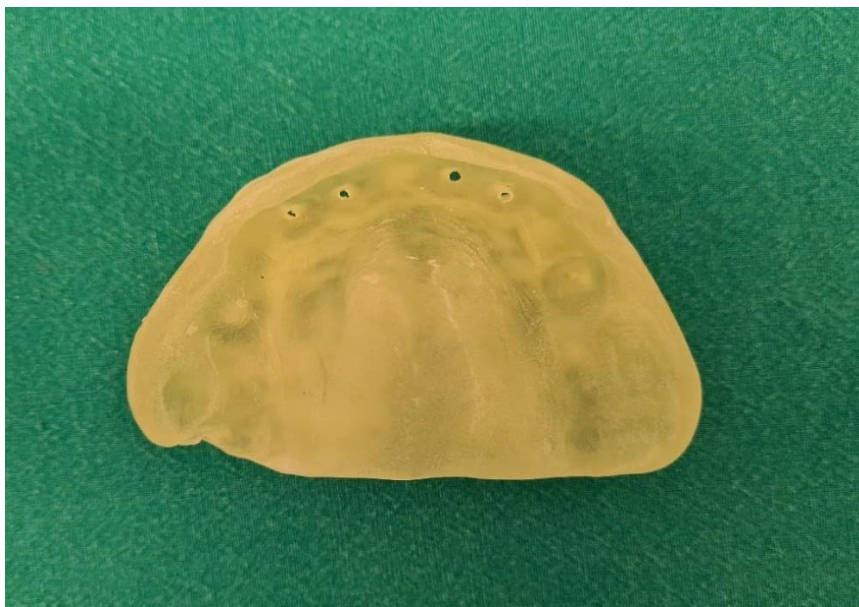je bio da se vide položaji zuba postavljenih u protezi u odnosu na planirane položaje ugradnje dentalnih implantata u gornjoj i donjoj bezuboj čeljusti. Na osnovi toga napravljen je plan ugradnje dentalnih implantata, odnosno odabir promjera i dužina dentalnih implantata (Slika 5.) u specijaliziranome dijagnostičkom računalnom programu OnDemand3DDental®. Budući da je moguća komunikacija među različitim tehnologijama, iz formata DICOM (3D CBCT) u format STL, izvezli su se modeli bezubih čeljusti u program 3Shape Exocad u kojemu je bilo moguće osmisliti izgled kirurških šablona (s vodilicama) kojima se koristilo za ugradnju dentalnih implantata. Kirurška šablona (Slika 6.) ispisala se u trodimenzionalnom pisaču FormLab2 (Formalabs, Sjedinjene Američke Države) iz akrilatne smole koja se kao završni proizvod može autoklavirati kako bi se osigurali sterilni uvjeti tijekom ugradnje dentalnih implantata.



Slika 4. Dublirane potpune proteze napravljene iz radioneprozirne barijeve kaše (rabe se za 3D CBCT snimanje bezubih čeljusti).



Slika 5. Planiranje ugradnje dentalnih implantata u gornjoj čeljusti u specijaliziranome računalnom programu (OnDemand3DDental) na temelju 3D CBCT snimke.



Slika 6. Kirurška šablona za gornju čeljust za ugradnju gornjih dentalnih implantata.

Tijekom planiranja ugradnje u gornjoj bezuboj čeljusti u bočnim predjelima, gdje je zbog maksilarnog sinusa čest nalaz kratke i rijetke kosti gornjega alveolarnog grebena, dentalni implantati u području prvih kutnjaka postavljeni su pod kutom kako bi se izbjegao ulaz vrha implantata u maksilarni sinus (primjena tzv. koncepta ugradnje *All-on-6*, ali samo za postavljanje dentalnih implantata). Time su se izbjegli dodatni augmentativni kirurški postupci poput podizanja dna maksilarnog sinusa i znatno se smanjilo ukupno trajanje implantoprotetske

terapije. Status bezuboga alveolarnog grebena u donjoj bezuboj čeljusti omogućio je ugradnju šest dentalnih implantata u ravni položaj (paralelno) okomito na alveolarni greben.

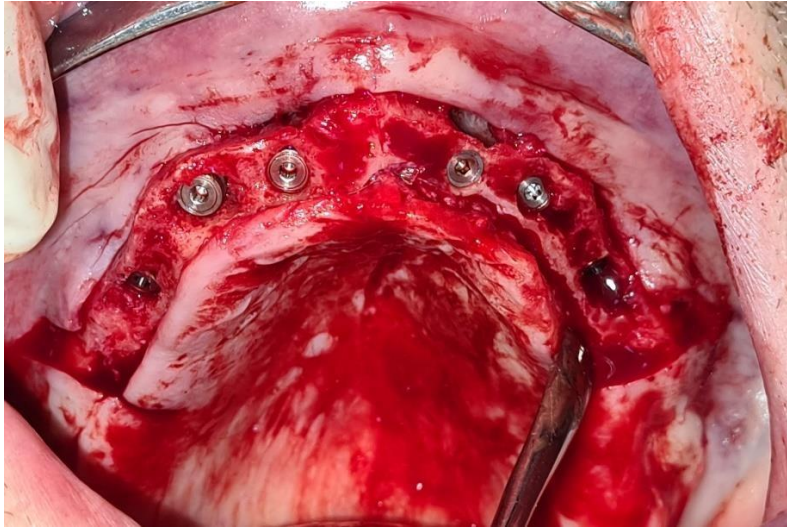Kirurški postupak ugradnje šest dentalnih implantata u gornjoj i šest u bezuboj donjoj čeljusti izveden je u kolovozu 2020. godine. Kod ugradnje dentalnih implantata u gornjoj čeljusti koristilo se kirurškom šablonom kako bi se isključila mogućnost perforiranja maksilarnih sinusa pri ugradnji bočnih implantata. Postoji više različitih vrsta kirurških šablona (bez vodilica i s vodilicama – metalni cilindri). U našem slučaju koristili smo se kirurškom šablonom bez vodilica kod koje su bili pripremljeni otvori (Slika 6.) samo za upotrebu početnoga, tzv. pilot-svrkla kojim se markira početak bušenja kosti. Ovakva kirurška šablona svrstava se u tzv. poluvođenu ugradnju (navigaciju) dentalnih implantata u kojoj nije predviđen cijeli postupak preparacije ležišta (u punoj dužini i promjeru) na planiranome mjestu ugradnje. Ovaj način ugradnje implantata sigurno je manje precizan za razliku od tzv. potpuno vođene ugradnje dentalnih implantata. Klinička procjena bila je da nam je taj način „poluvođene“ ugradnje optimalan, u prvom redu zbog neravnoga alveolarnog grebena, koji je posljedica početnog stanja i serijskih ekstrakcija. Potpuno računalno vođena kirurgija (koristi se kirurškom šablonom s vodilicama) najčešće je predviđena za slučajeve kod kojih nije potrebno odizanje mukoperiostalnog režnja (engl. *flapless*), odnosno cijeli postupak obavlja se bez prikazivanja alveolarne kosti.

Sam kirurg implantolog ili u suradnji s više specijalista (najbolje protetičara), ako rade timski na istom slučaju, odlučuje o načinu ugradnje dentalnih implantata (koristiti se potpuno ili djelomično računalnim vođenjem ugradnje ili ugrađivati bez kirurške šablone). Izbor uvelike ovisi o iskustvu samog liječnika koji će obavljati kirurški zahvat, o opremljenosti ordinacije i zubotehničkog laboratorija te o vrsti protetskog rada koji će se u konačnici raditi na tim implantatima.

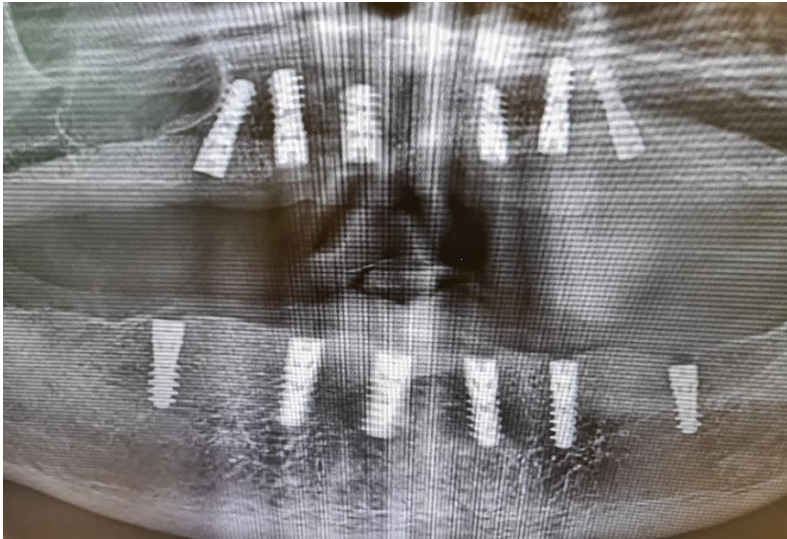
Budući da je kod pacijenta provedena serijska ekstrakcija velikog broja zuba, oblik nakon cijeljenja alveolarnoga grebena bio je neravan i neujednačen. Iz protetskih razloga u kirurškoj fazi prije same ugradnje potrebno je poravnati alveolarni greben (u vodoravnom smjeru) što uvelike „olakšava“ izradu protetskog rada u pogledu dosjeda protetske konstrukcije i estetskih ishoda s obzirom na odnos prema gingivi. Dakle, u ovom slučaju potpuna preparacija ležišta za ugradnju dentalnih implantata bez odizanja mukoperiostalnog režnja (*flapless*) u gornjoj bezuboj čeljusti nije bila izvediva. Upravo zbog toga kirurška je šablona imala samo otvore za početno svrdlo (pilot-svrdo) kako bi se odredio položaj i smjer preparacije ležišta za dentalne implantate. Nadalje, pazilo se na to da se postigne dovoljna dubina preparacije početnim

svrdlom zbog snižavanja, odnosno poravnavanja alveolarnoga grebena, čime će se izgubiti na dubini preparacije, a time i na smjeru preparacije koji je predviđen.

Nakon toga odigao se mukoperiostalni režanj, pristupilo se poravnavanju kosti gornjega bezubog alveolarnog grebena te su se ispreparirala ležišta za šest dentalnih implantata (ICX Medentis Medical, Njemačka) na položajima 15, 13, 12, 22, 23 i 25 (Slika 7.). U ugrađene dentalne implantate postavljeni su pokrovni vijci te je mukoperiostalni režanj zašiven neresorptivnim koncem (Resorba 4-0, Sjedinjene Američke Države). U donjoj čeljusti pristupilo se ugradnji dentalnih implantata bez korištenja kirurškom šablonom jer su to dopuštale anatomske formacije donjega bezubog alveolarnog grebena. Cijeli plan ugradnje dentalnih implantata napravljen je u istom CBCT programu u kojemu su se izmjerile dimenzije (duljina i promjer) implantata poštujući položaj anatomskih struktura (npr. donjega alveolarnog živca obostrano) u donjoj bezuboj čeljusti. I u donjoj bezuboj čeljusti prije same ugradnje implantata provelo se snižavanje i poravnavanje alveolarnoga grebena iz istih razloga kao u gornjoj bezuboj čeljusti. Šest dentalnih implantata (ICX Medentis Medical, Njemačka) u donjoj bezuboj čeljusti ugrađeno je u položajima 36, 34, 31, 42, 43 i 46. U implantate su postavljeni pokrovni vijci te je režanj zašiven istim neresorptivnim koncem kao u gornjoj čeljusti. Neposredno nakon kirurškog zahvata ugradnje učinjen je kontrolni ortopantomogram da bi se provjerio položaj ugrađenih dentalnih implantata (Slika 8.) u obje bezube čeljusti. Pacijentu je ordiniran antibiotik Klavocin (Pliva, Hrvatska) tjedan dana, preporučeno stavljanje hladnih obloga izvana, izbjegavanje vruće hrane i pića, ispiranje rane te je upozoren na mogućnost oticanja. Naručen je sutradan na kontrolni pregled te su mu za deset dana skinuti šavovi. Upućen je da može vratiti i početi se ponovno koristiti potpunim privremenim protezama. Tijekom razdoblja oseintegracije dentalnih implantata privremene potpune proteze zbog gubitka retencije i stabilizacije bile su dva puta podlagane.



Slika 7. Ugrađeni dentalni implantati u gornjoj bezuboj čeljusti.



Slika 8. Kontrolni OPG nakon operativnog zahvata ugradnje dentalnih implantata.

2.3. Izrada fiksnoprotetskog rada retiniranog vijcima

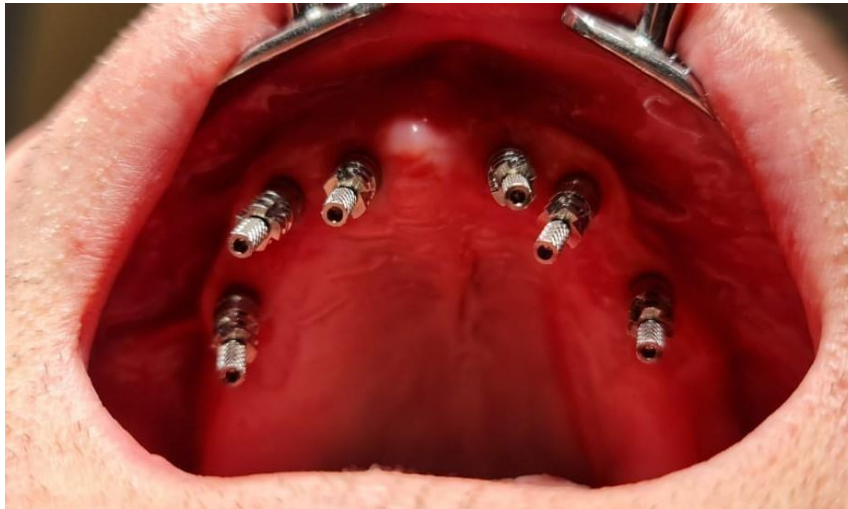Početak ožujka 2021. godine pacijent je došao na tzv. otvaranje dentalnih implantata te mu je snimljena nova kontrolna snimka (OPG). Prošlo je šest mjeseci od ugradnje dentalnih implantata u obje bezube čeljusti (konvencionalni protokol opterećenja). Kako je isplanirano da trajni fiksni protetski rad bude na vijak, u implantate je bilo potrebno postaviti *multi-unit* nadogradnje u koje se pričvrsti fiksni protetski rad. *Multi-unit* nadogradnja je konfekcijska nadogradnja, različitih nagiba i visine s obzirom na debljinu gingive. Izbor stupnja nagiba same nadogradnje ovisi o kutu ugradnje dentalnog implantata u alveolarnu kost. Rabi se kod izrade protetskih radova na vijak, koji se pričvršćuje izravno u *multi-unit* nadogradnju (tzv.

sekundarna protetska sastavnica ili međunadogradnja), a ne u dentalni implantat. Kod implantološkog sustava (ICX Medentis Medical, Njemačka) kojim se koristilo u ovom slučaju postoji izbor *multi-unit* nadogradnji različitih nagiba/kutova, od 0° (ravna nadogradnja), 17° i 35° (kutne nadogradnje), te različitih visina (ravne nadogradnje visine 1, 2 i 3 mm i kutne nadogradnje visine 0,5, 1,5, 2,5 i 3,5 mm). Time se dobiva mogućnost „ispravljanja“ kuta pod kojim su postavljeni posebno bočni ili krajnji ugrađeni dentalni implantati. U našem slučaju bočni gornji dentalni implantati ugrađeni su na položajima 15 i 25, koji su postavljeni pod kutom da bi se izbjegli maksilarni sinusi i radili dodatni kirurški augmentativni koštani zahvati. Na tako ugrađene bočne implantate postavljene su *multi-unit* nadogradnje nagiba 35° čime se omogućilo da otvor za vijak definitivnoga fiksnog protetskog rada bude okluzalno u području griznih ploha na navedenim položajima 15 i 25.

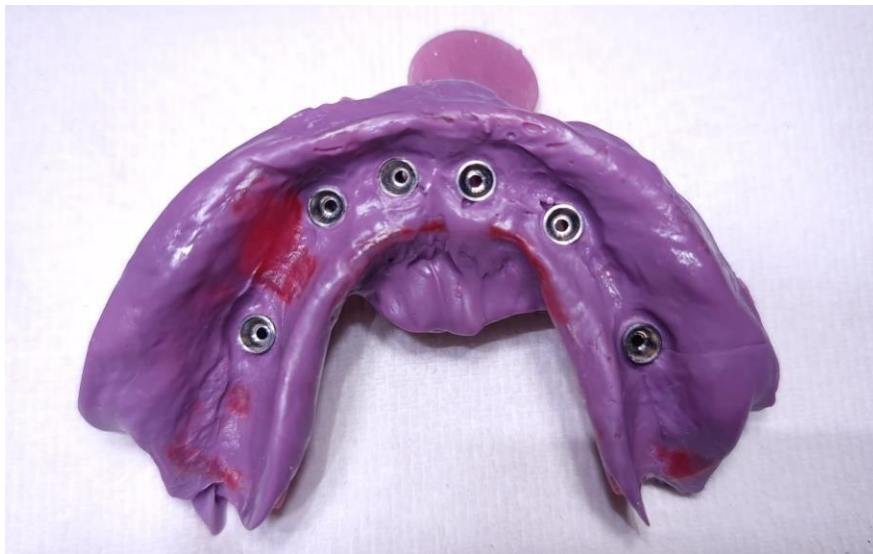Ravne (0°) *multi-unit* nadogradnje postavljene su na četiri prednja dentalna implantata u gornjoj bezuboj čeljusti te na svih šest u donjoj bezuboj čeljusti. Visina gingive, odnosno stepenice na *multi-unit* nadogradnjama odabirala se s obzirom na debljinu gingive na položaju ugradnje implantata kod pacijenta. Nastojalo se da stepenica bude 0,5 do 1 mm iznad razine gingive kako bi se povećala mogućnost održavanja dobre oralne higijene oko fiksnoga protetskog rada. *Multi-unit* nadogradnje zategnute su prema uputama proizvođača kriket-ključem ili moment-ključem na 25 N/cm² te su na njih postavljene odgovarajuće pokrovne kapice. Pacijentu je predloženo da ne nosi privremene potpune proteze neko vrijeme (do skidanja konaca) kako bi se omogućilo nesmetano cijeljenje rana oko dentalnih implantata i *multi-unit* nadogradnji.

Na kontrolnom pregledu za dva tjedna pacijentu su uzeti otisci gornje i donje čeljusti ireverzibilnim hidrokolidom, alginatom (GC, Japan), te su poslani u zubotehnički laboratorij kako bi se izradile individualne žlice. Individualna žlica napravljena je iz svjetlosno polimeriziranog akrilata te sadržava otvore na mjestima na koja su postavljeni implantati, odnosno otisne kapice (Slika 9.). Tri tjedna nakon otvaranja dentalnih implantata uzeo se otisak individualnim žlicama, „tehnikom otvorene žlice“. S obzirom na to da su u implantate postavljene *multi-unit* nadogradnje, koristilo se otisnim kapticama (transferi) za *multi-unit* nadogradnje te se otisak uzeo na razini nadogradnji, a ne na razini implantata. U ovom slučaju izabrani materijal bio je elastični materijal polieter (Polyeter 3M, Sjedinjene Američke Države) srednje konzistencije koji je zamiješan jednofazno i automatski u uređaju Pentamix®. Otisne kapice postavljene su na nadogradnje (stegnute na 10 N/cm²), posušene, zatim je individualnim žlicama isproban dosjed na ležištu i oko prijenosnih kapica, te se moglo pristupiti samom postupku otiskivanja (Slika 10.). Prije postave otisnog materijala individualna žlica premazana je adhezivom za polieter (3M, Sjedinjene Američke Države) kako bi se smanjila mogućnost

odvajanja otisnog materijala od individualne žlice tijekom vađenja žlice iz usta, a time i mogućnost pogreške kod izlivanja otiska.



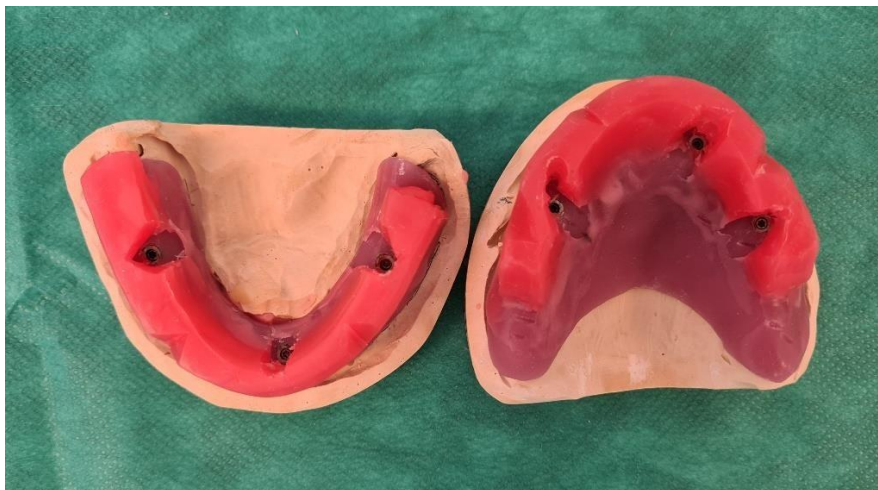Slika 9. Postavljene otisne prijenosne kapice na *multi-unit* nadogradnjama u gornjoj bezuboj čeljusti.



Slika 10. Otisak tehnikom otvorene žlice u donjoj bezuboj čeljusti u polieteru.

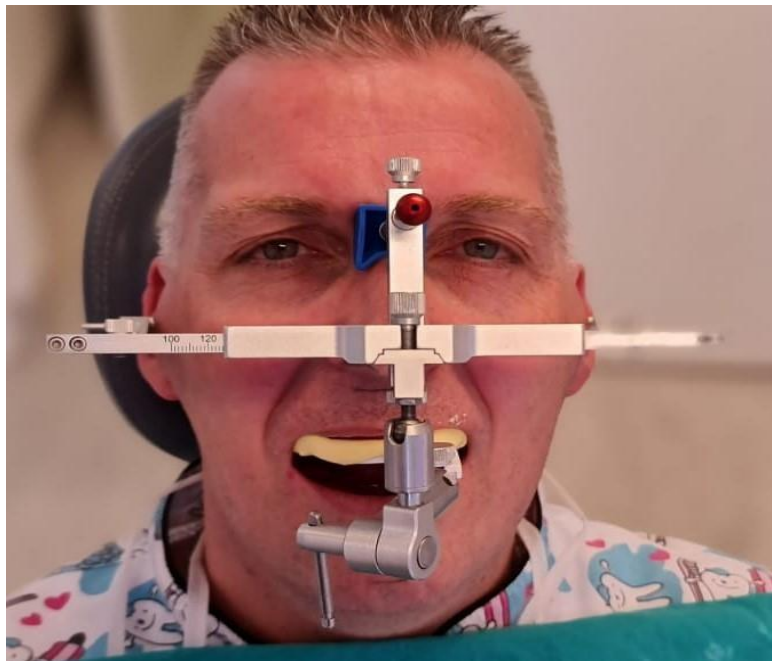
U prijenosne kapice koje su ostale na otisnom materijalu individualne žlice postavljeni su laboratorijski analozi te je otisak bio spreman za izlivanje u tvrdoj sadri u zubotehničkom laboratoriju. Zubni tehničar na tako dobivenome radnom modelu iz tvrde sadre izradio je zagrizne šablone s cilindrima preko kojih su se one mogle fiksirati vijcima u *multi-unit* nadogradnje. Tako se osigurava dodatna stabilnost zagriznih šablona i klinički lakši način rekonstrukcije međučeljusnih (vertikalnih i horizontalnih) odnosa kod pacijenta. Pri

određivanju vertikalnoga međučeljusnog odnosa (visine okluzije) koristilo se metodom određivanja fiziološkog mirovanja. Na donjoj trećini lica pacijenta određene su dvije antropometrijske točke, *gnathion* i *subnasale*. Te točke služe za mjerenje početnog stanja fiziološkog mirovanja, prije stavljanja zagriznih šablona u usta pacijenta. Kod ovakvih slučajeva za rekonstrukciju donje visine lica mogu pomoći privremene potpune proteze kojima se pacijent koristio tijekom oseointegracije dentalnih implantata (konvencionalni protokol opterećenja). Ako pacijent ima odgovarajuću funkciju s privremenim potpunim protezama, pokazatelji vertikalne i horizontalne relacije mogu se samo „preslikati“ tijekom izrade definitivnoga fiksnog protetskog rada nošenog dentalnim implantatima. U ovom se slučaju iskoristila ta pogodnost i prenesena je vertikalna dimenzija okluzije s privremenih potpunih proteza između točaka *gnathion* i *subnasale*. Treba naglasiti da je visina s protezama bila 2 mm kraća od fiziološkog mirovanja izmjerenog između dviju točaka, pacijent nije imao fonetskih problema (fonetski test), protetski prostor bio je dovoljan (poštovanje tzv. slobodnoga interokluzijskog prostora) te se protetska ploha projicirala u kutovima usana. Zagrizne šablone (Slika 11.) prilagođene su do potrebne visine, napravljeni su utori u voštanim bedemima bočno kako bi se silikonskom pastom (Harvard, Njemačka) registrirao zagriz, odnosno napravio silikonski ključ koji omogućuje povezivanje šablona tijekom artikuliranja u ordinaciji ili zubotehničkom laboratoriju. Horizontalni međučeljusni odnos sa zagriznim šablonama određen je nenasilnim vođenjem donje čeljusti u zglobni položaj centrične relacije – u tom položaju fiksirane su zagrizne šablone.

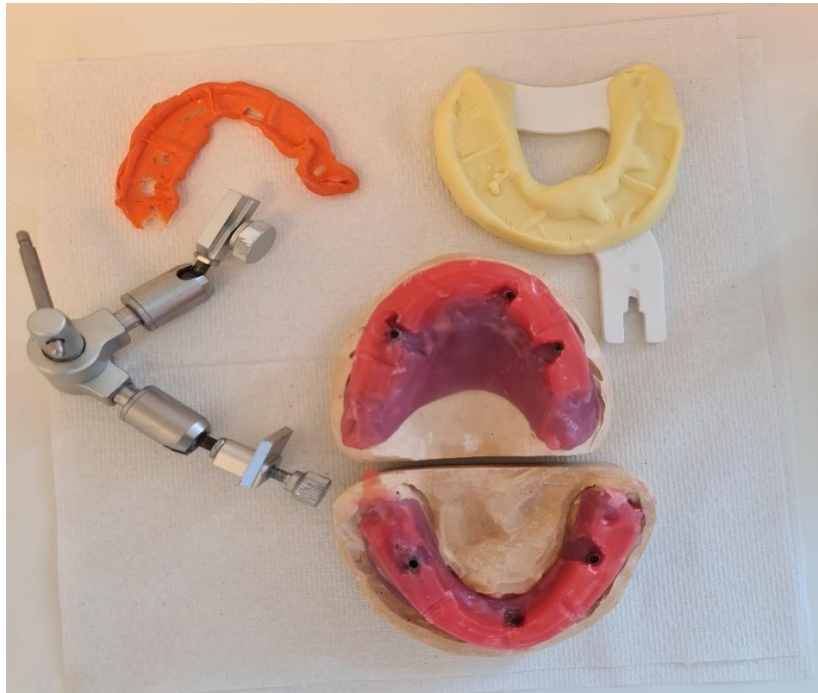


Slika 11. Zagrizne voštane šablone (bedemi) s cilindrima za određivanje međučeljusnih odnosa.

Utorima u području bočnih voštanih bedema koji su se napravili za registraciju zagriža isto tako koristi se kod prijenosa registrata obraznim lukom. Obraznim lukom prenijeli smo odnos gornje čeljusti, maksile, prema bazi lubanje pacijenta kako bi se mogli izvoditi i rekonstruirati statički i dinamički okluzijski odnosi na budućemu fiksnom protetskom radu. Obrazni luk postavlja se na pacijenta u skladu s poznatim odrednicama i smjernicama korištenoga dentalnog artikulatora: u frontalnom presjeku obrazni luk mora biti paralelan s bipupilarnom crtom, a u lateralnom s Camperovom crtom koja povezuje *tragus* i *ale nasi*. Kondenzacijskim C-silikonom Optosilom (Kulzer, Njemačka) uzet je otisak gornjega voštanog bedema te se on registrirao kada su bili zadovoljeni svi prethodno navedeni uvjeti paralelnosti. Takav registrat skupa sa zagriznim bedemima poslao se u zubotehnički laboratorij kako bi se sadreni modeli mogli precizno artikulirati (slike 12. i 13.).



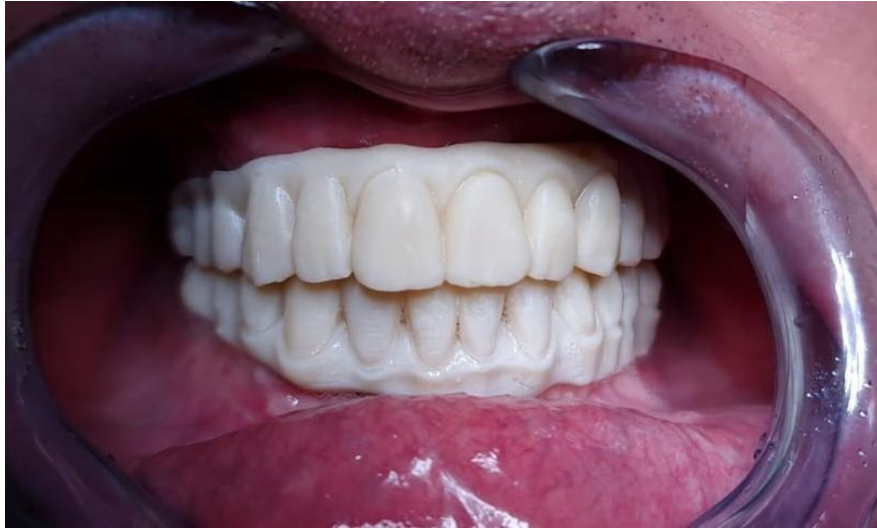Slika 12. Prijenos registrata obraznim lukom.



Slika 13. Zagrizne šablone, registrat obraznog luka i silikonski artikulacijski „ključ“ pripremljeni za prijenos radnih modela u dentalni artikulatur.

Dentalni tehničar proveo je postupak artikuliranja radnih modela u potpuno prilagodljivom artikulaturu (Artex, Amann Girrbach, Njemačka). Prije izrade metalne konstrukcije fiksnog rada retiniranog vijcima odlučili smo se za izradu prototipa iz ispisanoga akrilatnog materijala. Prototipna akrilatna konstrukcija oblikovana je u programu Exocad, a kao predložak oblika i dužine zubâ poslužile su prijašnje potpune privremene proteze, čijim je oblikom konfekcijskih zuba pacijent bio zadovoljan. Takva akrilatna konstrukcija ispisala se iz materijala Optiprint temp (Dentona AG, Njemačka) koristeći se laboratorijskim pisačem Asiga MAX (Asiga, Australija). Akrilatna ispisana konstrukcija (Slika 14.) pri izradi većih i složenijih fiksnih protetskih radova ima svoje kliničke razloge i opravdanosti. U ovom slučaju poslužila nam je za provjeru dosjeda na *multi-unit* nadogradnjama, kao najvažniji dio cijelog rada i kao potvrda da je precizno uzet otisak, odnosno da je situacija na modelu istovjetna situaciji u ustima pacijenta. Isto tako pomaže nam za provjeru točnosti vertikalne i horizontalne dimenzije okluzije, koja je određena zagriznim bedemima, za provjeru zagrizâ i kretnji te medijalne linije. Iako estetski ispisana konstrukcija ne izgleda zadovoljavajuće (zbog neodgovarajuće boje), može nam poslužiti za provjeru dužine i oblika zubâ, te se ti pokazatelji mogu predočiti i raspraviti s pacijentom (Slika 15.). Za vrijeme probe spomenutog prototipa bilo je vidljivo da je medijalna sredina pomaknuta u pacijentovu desnu stranu, a dužina i oblik zubâ bili su zadovoljavajući, kao i vertikalni odnos gornje i donje čeljusti te zagriz. Sve su potrebne

korekcije registrirane te je izrađena nova proba akrilatnog prototipa kako bi se provjerilo je li korigirana medijalna linija te da bi se moglo pristupiti oblikovanju i izradi skeleta buduće metalne konstrukcije fiksnoga protetskog rada.



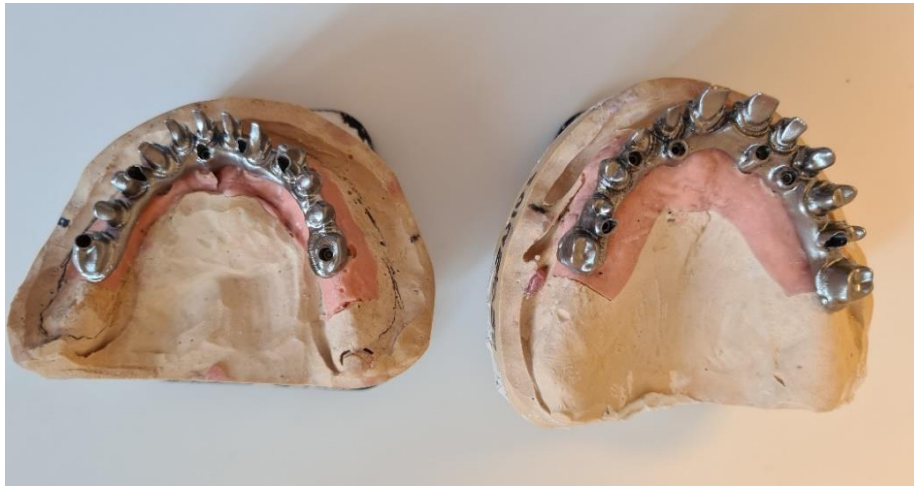
Slika 14. Ispisane akrilatne prototipne konstrukcije u zagrizu pacijenta.



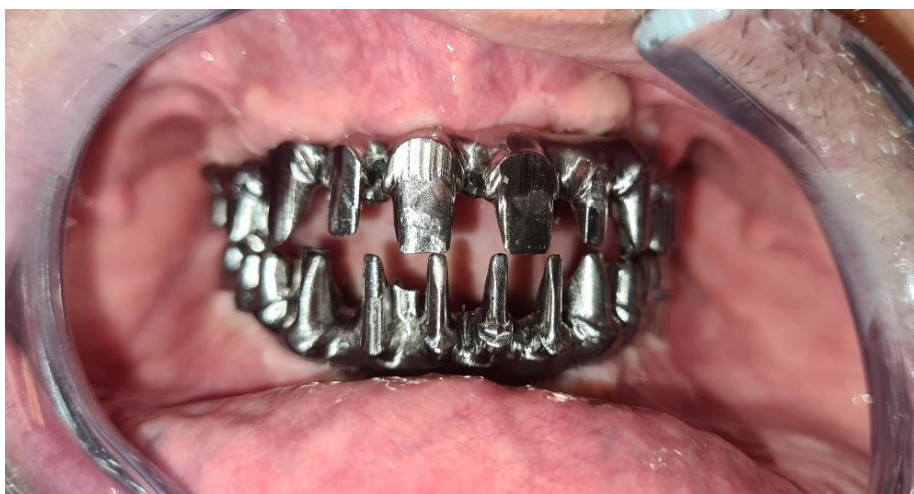Slika 15. Pacijent u osmijehu s postavljenim akrilatnim ispisanim prototipom.

Skeleti budućih titanskih metalnih konstrukcija gornjega i donjega fiksnog protetskog rada nošenog dentalnim implantatima oblikovani su u računalnom programu Exocad. Za izradu

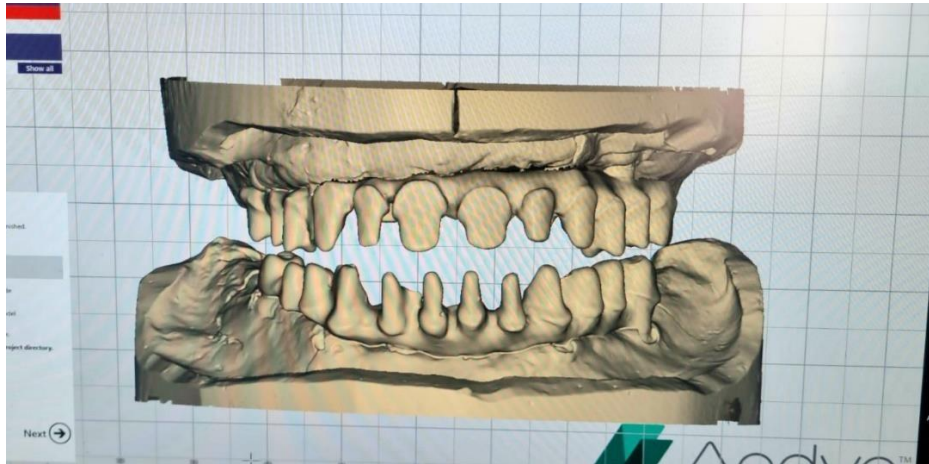
konstrukcije kao materijal odabran je titanijev oksid (Yena DC40, Yenadent Europe, Turska). Skelet konstrukcije fiksnog rada oblikovan je tako da ima bazu i bataljke u obliku brušenih zuba na koje će se naknadno cementirati samostalne krunice (Slika 16.). S obzirom na složenost i veličinu budućega fiksnog protetskog rada i namjeru da se pogreške smanje na najmanju moguću mjeru, napravljena je proba titanske konstrukcije prije izrade samih krunica, prije svega kako bi se provjerio pasivni dosjed konstrukcije na *multi-unit* nadogradnjama u ustima pacijenta (Slika 17.). Tijekom probe skeleta titanskih konstrukcija učinjen je test Sheffield kako bi se provjerio njihov točan i pasivan dosjed. Pri tom testu prvo se zategne protetski vijak na jednoj krajnjoj *multi-unit* nadogradnji, te se tada provjeri dosjed na suprotnoj, nezategnutoj strani. On mora također biti pasivan i ne odizati se od nadogradnje. Isti postupak ponovi se na suprotnoj strani. Na svim stranama u obje čeljusti na tom testu dosjed konstrukcije bio je pasivan.



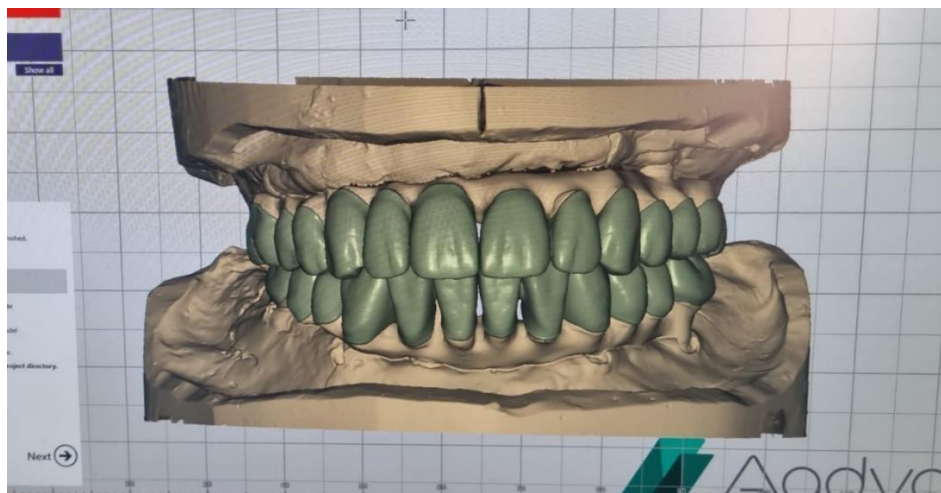Slika 16. Metalne konstrukcije fiksnih radova na gornjemu i donjemu radnom modelu.



Slika 17. Metalne konstrukcije fiksnog rada postavljene u ustima, u okluziji.



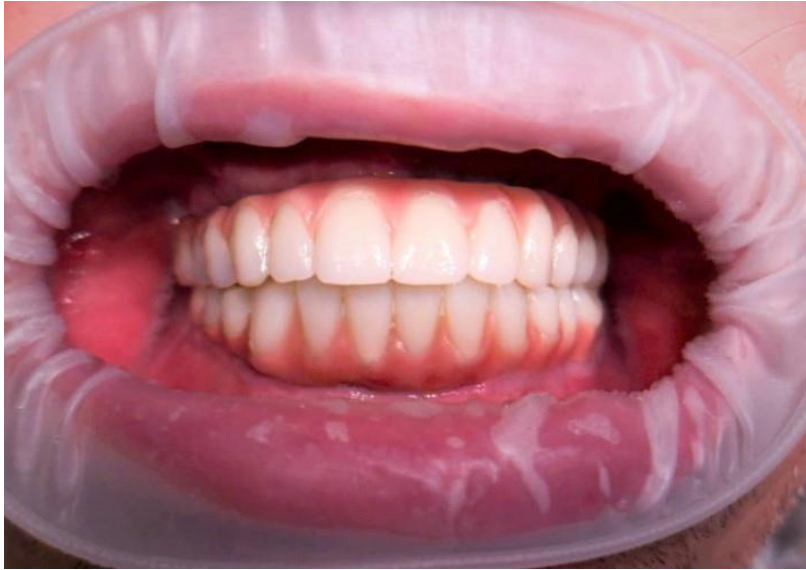Slika 18. Skenirane titanske konstrukcije u programu Exocad za oblikovanje krunica.



Slika 19. Postupak oblikovanja pojedinačnih krunica u programu Exocad.

Pri izradi samostalnih krunica koje su se cementirale na bataljke titanskih skeleta odlučili smo se za spoj protetskih materijala, odnosno za upotrebu dvaju različitih protetskih materijala. U gornjoj čeljusti odabrali smo cirkonij-dioksidne krunice, a u donjoj čeljusti krunice od kompozitnog materijala. Razlog kombiniranja materijala bio je taj što su se u gornjoj čeljusti ugradili stražnji implantati pod kutom te je zbog toga morao biti prisutan privjesni član. Vođeni time, te silama koje bi se stvarale u funkciji na privjesnim članovima i samim implantatima, odlučeno je da u suprotnoj, donjoj čeljusti budu kompozitne krunice koje zadovoljavaju estetske pokazatelje, a mekše su i imaju veći modul elastičnosti od cirkonij-dioksidnih krunica, te da se time u konačnici smanje žvačne sile koje se prenose na konstrukciju i implantate. Titanijska konstrukcija s pripremljenim oblikom bataljaka prvo se skenira skenerom GC Aadva Lab Scan (GC, Japan) kako bi se moglo pristupiti oblikovanju krunica (Slika 18.). Cirkonij-dioksidne i kompozitne krunice oblikovane su također u programu Exocad (Slika 19.). Za sve samostalne

krunice predviđeno je da budu pojedinačno cementirane na metalnu konstrukciju te su tako i izrađene u boji A2 (VITA ključ boja). Krunice u obje čeljusti rađene su u stroju (Wieland Zenotec Select, Wieland Dental, Njemačka) iz *multilayer* bloka cirkonijeva dioksida 3D Pro Zir (AIDITE, Kina), dok su kompozitne rađene iz bloka Ivotion Dent Multi (Ivoclar, Lihtenštajn). Kako je titanska konstrukcija tamne boje, nanošenjem opakera smanjuje se mogućnost prosijavanja tamne boje kroz krunice. Krunice su prvo privremeno cementirane na konstrukciju te je na gingivalni dio nanesen kompozitni materijal GC Gradia Plus (GC, Japan). Takav rad probao se u ustima kako bi se provjerili statički i dinamički zubni dodiri, izgled i boja zubâ, orijentacija protetske plohe i linija osmijeha. Isto tako u završnoj je probi potrebno provjeriti sâm dosjed rada na gingivu kako bi se izbjegla mogućnost stvaranja naprezanja tijekom zatezanja vijaka u fiksnim protetskim radovima. Bitno je i obratiti pozornost na to da ne postoji prostor između međučlanova fiksnog mosta i gingive kako se hrana ne bi nakupljala i otežavalo pacijentu čišćenje i održavanje higijene oko protetskog rada. Rad je vraćen u zubotehnički laboratorij kako bi se sve krunice polirale na visok sjaj te nakon toga i trajno cementirale na metalnu konstrukciju. Titanijska konstrukcija prvo se ispjeskari, premaže opakera, zatim se nanese Metal Primer Z (GC, Japan), te se krunice cementiraju cementom G-CEM LinkForce® (GC, Japan) na takvu pripremljenu konstrukciju. Kod predaje hibridnoga fiksnog rada na vijcima prvo se uvijek provjeri zategnutost *multi-unit* nadogradnji kriket- ključem, a nakon toga se na nadogradnje postavlja protetski rad te se vijci prvo zategnu svi ručno, a zatim i kriket-ključem na 30 N/cm² (slike 20. i 21.). U otvore izlazišta vijaka postavljase teflonska traka do vijka, a sâm otvor na okluzalnim plohamu u konačnici se zatvori kompozitom u boji krunica te posvijetli. Teflonska traka služi kao zaštita vijka kako bi mu se moglo pristupiti tijekom skidanja rada u budućnosti bez mogućnosti oštećenja vijka pri odstranjenju kompozita.



Slika 20. Završen fiksni protetski rad u okluziji.

Okluzijski kontakti između gornjega i donjega fiksno mosta retiniranog vijcima u dentalnim implantatima provjerili su se artikulacijskim papirom debljine 8 μm . Pacijent je imao kontakte od očnjaka distalno, dok su sjekutići bili disokludirani. U kretnjama se primijenio koncept vođenja očnjakom, što znači da je pri lateralnim kliznim kretnjama mandibule zubni kontakt samo na očnjacima, dok su sve ostale krunice bez kontakta (disokluzija). Tijekom provjere protruzijske klizne kretnje prednji zubi bili su u kontaktu, a lateralni su bili u disokluziji. Pacijentu su dane upute o čišćenju i održavanju higijene samog rada te je upućen da mora dolaziti svakih šest mjeseci na kontrolni pregled. Preporučena mu je upotreba dentalnog tuša koji omogućuje ispiranje između konstrukcije i gingive, zatim konac Superfloss[®], električna četkica te vodica za ispiranje usta bez alkohola.



Slika 21. Pacijent sa završnim radom u osmijehu.

3. RASPRAVA

Općenito, preživljavanje dentalnih implantata je, među ostalim, temeljeno na odgovoru alveolarne kosti koja je pod utjecajem tlačnih i vlačnih sila (naprezanja), posebice u području spoja protetskog rada i ramena dentalnog implantata. Prijenos opterećenja s protetskog rada na kost ovisi o žvačnoj snazi koja se stvara tijekom žvačne funkcije, smjeru okluzijskih sila (vertikalne ili horizontalne), vrsti, površini i spoju dentalnih implantata (s nadogradnjama ili protetskim radom), biotipu mekog tkiva koje ih okružuje te načinu pričvršćivanja protetskih radova u same implantate. Upravo način pričvršćivanja protetskog rada ima veliku ulogu u završnoj implantoprotetskoj rehabilitaciji. Kod potpuno bezubih pacijenata fiksni protetski radovi na implantatima mogu se pričvrstiti vijcima izravno u dentalne implantate ili u *multi-unit* nadogradnje te cementirati na konfekcijske ili individualne nadogradnje. Prednosti fiksnih radova na vijak svakako su lakoća skidanja takve vrste radova te bolja kontrola bioloških i tehničkih komplikacija kod ovakvog oblika terapije bezubih pacijenata. Preporučuju se u kliničkim situacijama smanjenoga međučeljusnog bezubog prostora u vertikalnom smjeru (manje od 10 mm). Nedostatci su fiksnih radova na vijak to što je potrebno nešto više vremena za njihovu izradu te su i troškovi izrade nešto veći nego kod radova na cementiranje. U nekim slučajevima estetski nedostatak može biti i otvor za vijak koji se nalazi s okluzijske strane kroz koju se rad pričvrsti. Prednosti protetskih radova koji su cementirani jesu tehnički jednostavnije ostvarivanje pasivnog dosjeda protetske konstrukcije, manje složen proces izrade te nešto bolja estetika. Individualne ili kutne nadogradnje mogu nadoknaditi neparalelno postavljene implantate i time unaprijediti estetiku. Nedostatci radova na cementiranje svakako su nemogućnost skidanja i popravljivanja takve vrste radova, kao i izbor cementa. Također, ostatci cementa koji ostaju tijekom cementiranja u sulkusu oko dentalnih implantata rizik su za nastanak biološke komplikacije poput periimplantitisa. Razina i vrsta naprezanja koja se javlja na spoju protetskog rada, dentalnog implantata i kosti može uvelike ovisiti o vrsti retencije samoga protetskog rada. Kost je dinamična i remodelira se ovisno o stimulaciji. Ako se pojavljuje stalni, prekomjerni pritisak na kost, može doći do njezine resorpcije što nadalje dovodi do pojave periimplantitisa i u konačnici do gubitka dentalnih implantata. Istraživanja su pokazala da je osim količine stresa važan i smjer djelovanja sile na dentalni implantat. Nosači protetskog rada poput prirodnog zuba i dentalnog implantata općenito bolje podnose opterećenja u vertikalnome ili aksijalnom smjeru u odnosu na opterećenje u kosome ili horizontalnom smjeru, bez obzira na veličinu samog opterećenja. Kod kosoga i horizontalnog opterećenja naprezanje se povećava i prema vrhu ugrađenoga dentalnog implantata kod cementiranih i vijcima fiksiranih protetskih radova. Stoga je važno, da bi se smanjila sastavnica kosoga i horizontalnog opterećenja, pri oblikovanju i izradi okluzijskih ploha fiksnih protetskih

radova smanjiti visinu kvržica, posebno bočnih zuba, jer se time smanjuje stres i naprezanje u implantatima i kosti. Prema tomu, fiksni radovi koji su vijcima pričvršćeni na *multi-unit* nadogradnje bolji su izbor, biomehanički gledano, od fiksnih radova koji su cementirani na nadogradnjama (14).

U ovom radu koristilo se suvremenim laboratorijskim tehnologijama poput CAD/CAM tehnologije za izradu skeleta fiksnog rada iz titanijeva oksida i samostalnih krunica iz cirkonij-dioksidne keramike / kompozitnog materijala. Prednosti novih tehnologija u odnosu na tradicionalne konvencionalne (npr. tehnologije lijevanja skeleta iz neplemenitih slitina kobalta i kroma ili titanijevih slitina) manifestiraju se u točnijemu pasivnom dosjedu protetskih radova, što je iz perspektive biomehanike izrazita prednost. Kod konvencionalnih tehnologija, posebno izrade fiksnih protetskih radova, učestalije su tzv. laboratorijske pogreške koje se događaju pri izlivanju radnih modela u sadri, modeliranju konstrukcija skeleta fiksnih radova u vosku i pri izlivanju tih skeleta u odabranoj slitini. U svim tim koracima može doći do pogrešaka i distorzije što može dovesti do pogrešnog dosjeda koji nije potpuno pasivan (15).

Danas se u svakodnevnoj praksi događa prijelaz s konvencionalnih na digitalne radne postupke kako bi se spriječile navedene pogreške. Klasične tehnike otiskivanja zamjenjuju se intraoralnim i laboratorijskim skenerima, ne izljevaju se sadreni radni modeli, već se definitivni protetski radovi oblikuju u specijaliziranim programima, a sama izrada protetskih radova prepuštena je novim tehnologijama poput CAD/CAM tehnologije i trodimenzionalnog ispisa. Poznato je da u području oko ugrađenih dentalnih implantata postoji manji broj mehanoreceptora (što nije slučaj kod prirodnog zuba jer on posjeduje parodont), što uvjetuje drukčiji mehanizam djelovanja povratne sprege glede prijenosa informacija o prijenosu opterećenja na razine žvačnog sustava. Upravo zbog toga kontroliranje veličine i smjera opterećenja koja djeluju na dentalne implantate ključno je za dugoročni uspjeh i preživljavanje samih implantata, a tako i protetskog rada na njima. Čimbenici koji utječu na iznos, kompenzaciju i neutraliziranje opterećenja jesu broj, dužina i širina ugrađenih dentalnih implantata, tip i dimenzije kosti koja ih okružuje, materijal od kojega je rađen protetski rad, vrsta fiksnoga protetskog rada (blok ili više odvojenih mostova na većem broju ugrađenih implantata u zubnom luku), oblikovanje fiksnoga protetskog rada (prisutnost i duljina „privjeska“ – jači učinak poluge – ili ne), zatim vrsta rada u suprotnoj čeljusti, visina protetskog rada u odnosu na duljinu implantata, dinamika žvakanja, oblik bezubog/zubnog luka, prisutnost parafunkcije itd.

Shetty i sur. (16) u svojoj *in vitro* studiji provedenoj na bezubim akrilatnim modelima ispitali su kako odabir različitih protetskih materijala (cirkonijeva dioksida, slitine kobalta i kroma i PEEK-a) i duljine privjeska fiksnog rada utječe na način naprezanja oko četiri dentalna implantata ugrađena po konceptu *All-on-4*. Zaključuju da odabir protetskog materijala fiksnoga protetskog rada i duljina privjeska nemaju ulogu u stanjima normalne žvačne snage, ali da se situacija mijenja kod prisutnosti parafunkcijskih aktivnosti u kojima je žvačna sila povećana, pa prisutnost duljih privjesaka izaziva preopterećenje oko implantata. U tom slučaju preporučuju da skelet konstrukcije fiksnog rada s privjescima bude izrađen od mekšega protetskog materijala poput PEEK-a kako bi se amortizirale prekomjerne žvačne sile. Inače, pri normalnoj žvačnoj funkciji sva tri navedena protetska materijala zadovoljavaju u pogledu prijenosa opterećenja s duljinom privjesaka do 25 mm.

Pojačana atrofija bočnih predjela u obje čeljusti karakteristična je pojava nakon vađenja zubâ, pogotovo jer su kutnjaci zubi koji se najčešće vade prvi. U bočnim predjelima gornje čeljusti prisutan je sinus, a u donjoj čeljusti bočno donji alveolarni živac pa, osim resorpcije alveolarnoga grebena, to su anatomske formacije čiji položaj često onemogućuje ugradnju dentalnih implantata prikladnog promjera i duljine. Gledano iz tog kuta, koncepti liječenja poput *All-on-4* i njegove inačice *All-on-6* kod bezubih su čeljusti jedan od terapijskih modaliteta. Obilježava ih postavljanje bočnih dentalnih implantata pod kutovima (u prosjeku ne veći od 35°) i izostanak augmentativnih kirurških tehnika (poput podizanja dna maksilarnog sinusa ili transpozicije donjega alveolarnog živca) što uvelike skraćuje ukupno vrijeme implantoprotetske terapije. Navedene koncepte obilježava imedijatni protokol opterećenja dentalnih implantata i izrada privremenoga i definitivnoga fiksnog protetskog rada retiniranog vijcima. U ovom prikazu slučaja koristilo se konceptom *All-on-6* u obje bezube čeljusti jer je prema skupljenim dijagnostičkim podacima donesena klinička odluka da zbog smanjene gustoće kosti i izrazito lošega parodontološkog statusa prije vađenja svih zuba pacijenta nisu bili zadovoljeni svi uvjeti za imedijatni protokol opterećenja, već za konvencionalni protokol opterećenja dentalnih implantata.

Ovisno o položaju ugrađenih bočnih implantata (preporučuju se položaji drugog pretkutnjaka) i stupnju resorpcije kosti, prisutnost privjesnog člana na fiksnome protetskom radu katkad je neizbježna. Da bi se poništio štetni učinak poluge privjeska, odnosno preopterećenja ugrađenih implantata, izrađuje se fiksni rad retiniran vijcima u bloku (kao semicirkularni most) na većem broju implantata. Definitivni protetski rad može biti izrađen iz različitih protetskih materijala, a u osnovi mogu biti metalno-keramički i potpuno keramički. Mehaničke osobine navedenih materijala, posebice metalnih konstrukcija (skeleti iz slitine kobalta i kroma, titanijeva oksida i

cirkonijeva dioksida kao najčešće korištenih materijala) na koje se napeče keramika, u određenoj mjeri mogu utjecati na prijenos opterećenja na dentalne implantate i kost. Općenito, kod krućih materijala kao što su cirkonijev dioksid ili slitina kobalta i kroma mjere se veće vrijednosti stresa u samoj protetskoj konstrukciji, nego kod mekših izrađenih iz titanijeva oksida. No, kod mekših protetskih materijala više stresa prenosi se na ostale sastavnice kao što su implantati, nadogradnje i vijak. Stoga su značajke protetskih materijala (modul elastičnosti, čvrstoća, tvrdoća itd.), broj implantata te položaj implantata u čeljusti odlučujući čimbenici koji utječu na raspodjelu i količinu stresa u protetskim radovima na implantatima. Koncept *All-on-6* pokazuje željenije biomehaničko ponašanje nego *All-on-4* i može se smatrati odgovarajućim rješenjem za atrofičnu bezubu maksilu. Također, dugoročna istraživanja nisu pokazala negativne biomehaničke strane u kontekstu znatnijeg stresa i naprezanja kosti oko bočnih, pod kutom postavljenih dentalnih implantata u odnosu na prednje, ravno postavljene (17 – 19).

Posljednjih nekoliko godina izrada protetskih radova gotovo se posve prebacila s konvencionalnog načina izrade na digitalni način koji se sastoji od računalno potpomognutog oblikovanja (CAD), računalno potpomognute izrade (CAM) i trodimenzionalnog ispisa. Neprekinuti razvoj tehnologije i samih protetskih materijala doveo je do velikog izbora na tržištu, oblikovanje i izrada pojednostavnjeni su i ubrzani, dok su materijali napredovali u mehaničkim i estetskim značajkama. Tako postoje brojni suvremeni materijali za koje se kliničar i zubni tehničar mogu odlučiti, ovisno o situaciji i slučaju (20).

Protetski materijali za izradu fiksnoga protetskoga rada fiksiranog vijcima u dentalnim implantatima kojima smo se koristili kod našega kliničkog slučaja bili su monolitna cirkonij-dioksidna keramika treće generacije (AIDITE, 3D Pro Zir, Kina) u gornjoj bezuboj čeljusti te keramikom ojačan hibridni kompozit (Ivotion Dent Multi, Ivoclar, Lihtenštajn) u donjoj bezuboj čeljusti. Cirkonijev dioksid kao gradivni materijal, otkako je uveden u svakodnevnu dentalnu praksu, pokazao se kao najotporniji i najstabilniji biokompatibilni keramički materijal, s vrlo dobrim mehaničkim svojstvima. Kao materijal stalno se razvijao tijekom godina te se zbog toga dijeli u tri generacije. Od samih početaka cirkonijev dioksid obilježava biološka podnošljivost, neprozirnost i netransparentnost, te se njime koristilo za izradu jezgre/skeleta fiksnih krunica i mostova koji su onda zahtijevali slojevanje obložnom gliničnom keramikom kako bi se zadovoljili svi estetski standardi. U kombinaciji tih dviju vrsta keramike estetski pokazatelji bili su zadovoljeni, no mehanički su se problemi pojavljivali, pogotovo u područjima većeg opterećenja. Upravo taj dio veze, spoja, između cirkonijeva dioksida kao jezgre te nanošene obložne keramike najslabije je mjesto, odnosno mjesto na kojemu, pod većim silama, može doći do pucanja i otkrhnjivanja napečenog sloja. U skladu s tim, čvrstoća

im nije zadovoljavajuća za protetsku rehabilitaciju fiksnim protetskim radovima u stražnjim regijama zubnih lukova, kao ni za mostove većih raspona. Cirkonijev dioksid kao materijal ima tri faze, monocikličku, tetragonalnu i kubičnu. Kada je izložen djelovanju sila, reverzibilno prelazi iz tetragonalne i kubične u monocikličku fazu, što ga u konačnici mehanički slabi. Dobre mehaničke značajke cirkonijeva dioksida u tome su što mu je dodan element itrij kao stabilizator upravo faze s boljim mehaničkim svojstvima, a to su tetragonalna i kubična. To omogućuje da blokovi treće generacije budu monolitni materijali s odličnim mehaničkim svojstvima, jednostavnom izradom i manjom mogućnošću tehničkih komplikacija (napuknuća, lomovi). Kod treće generacije povećan je udio kubične faze (do 53 %), u kojoj su veći kristali od kojih se svjetlost više raspršuje, što čini materijal prozirnim, zbog čega zadovoljava estetske zahtjeve. Čvrstoća blokova iz treće generacije ide i do 1250 MPa, te se takvim blokom koristilo pri izradi gornjih pojedinačnih krunica u našem slučaju. Estetski, itrijem ojačan cirkonijev dioksid nije na razini keramike na bazi litijeva disilikata, no u ovom slučaju odlučili smo se za monolitni materijal u prvom redu zbog veće čvrstoće i manje mogućnosti komplikacija, a procjena je bila da će prozirni blok kojim smo se koristili zadovoljiti sve estetske pokazatelje potrebne u ovome konkretnom slučaju. U skladu s tim, samostalne krunice u gornjoj čeljusti bile su visoko polirane, a ne glazirane, jer se glaziranjem može smanjiti prozirnost, a zabilježeno je i manje trošenje antagonista kod visoko poliranih krunica u usporedbi s glaziranim. Osim toga, istraživanja su pokazala povećanu otpornost na lom kod krunica koje su samo visoko polirane u usporedbi s glaziranim (21 – 24).

Samostalne krunice koje su cementirane na bataljcima metalnoga titanij-oksida skeleta fiksnoga protetskoga rada u donjoj čeljusti bile su izrađene CAD/CAM tehnologijom iz ojačanoga kompozitnog materijala. To je protetski materijal kojim se inače najčešće koristi kod fiksnih protetskih radova na vijak za oblikovanje crvenoga gingivalnog dijela. Kompoziti novije generacije imaju dvostruku mrežu koja se sastoji od keramičkoga skeleta infiltriranog kompozitnom smolom. Ova struktura razlikuje se od konvencionalnih kompozita koji se sastoje od punila raspršenih u kompozitnom matriksu. Takve se novije generacije kompozita nazivaju i hibridnima zbog dijelova keramike koje imaju u sastavu. U usporedbi s konvencionalnim kompozitima tvrđi su, imaju veći modul elastičnosti te nude mehaničke značajke koje najbliže oponašaju ljudsku caklinu, biokompatibilnost te jednostavnost izrade koristeći se CAD/CAM tehnologijom. Istraživanja su pokazala da duljom izloženošću djelovanju sila hibridni kompoziti kao materijal ne gube volumen više od litij-disilikatnih i cirkonij-dioksidnih krunica. Zbog velikog modula elastičnosti pokazali su se kao materijal koji u najmanjoj mogućoj mjeri uzrokuje trošenje antagonista, bez obzira na to je li riječ o caklini prirodnog zuba ili protetskoga

keramičkog rada. Očito je da je CAD/CAM tehnologija, otkako se pojavila, donijela velike promjene u izboru, oblikovanju i izradi protetskih radova, no kao tehnologija još je u začetcima te je potrebno još puno dugoročnih istraživanja na svim područjima (20 – 31).

4. ZAKLJUČAK

Dentalna medicina jako je dinamična grana medicine koja bilježi svakodnevne promjene, pogotovo u digitalnom smislu. To je naročito primjetno u područjima poput implantološke protetike i laboratorijskog dijela izrade protetskih radova koji su uvelike zastupljeni u ovom

slučaju. Implantoprotetska rehabilitacija potpuno bezubog pacijenta zahtijeva višedisciplinski pristup te usku suradnju kliničara i dentalnog tehničara. Pri izboru plana terapije treba uzeti puno stvari u obzir, počevši od obiteljske do osobne anamneze, fizionomije, navika pacijenta te u konačnici pacijentovih želja i financijskih mogućnosti. Iz prikazanog rada vidljivo je da postoji velik izbor materijala i tehnologija izrade samih protetskih radova. Isto tako postoji više koncepata i načina liječenja potpuno bezubih pacijenata. Kod implantoprotetskih radova prije svega treba odrediti broj implantata te, kao što je opisano u radu, njihove položaje, koji imaju veliku ulogu poslije u vrsti i veličini rada te izravno utječu na izbor materijala iz kojega će se rad napraviti. Postavljanje dentalnih implantata pod kutom pokazalo se dobrim izborom u situacijama kada postoji izraženiji stupanj resorpcije kosti u stražnjim regijama bezubih čeljusti, te se time smanjuje broj potrebnih kirurških postupaka. Međutim, često je u takvim slučajevima potreban privjesni član na koji treba obratiti pozornost jer njegova dužina proporcionalno povećava stres i sile koje se prenose na protetsku konstrukciju, implantat i okolnu kost. Kod izrade fiksnoga protetskog rada (koji se povezuje s implantatima vijcima) najvažnije je obratiti pozornost na pasivan dosjed jer bilo koja napetost kod dosjeda uzrokuje naprezanje što dovodi do biološke komplikacije. Prednost pri izradi fiksnih protetskih radova svakako se daje digitalnom načinu njihova oblikovanja i izrade jer je puno precizniji i predvidljiviji, pa su time i mehaničke komplikacije u vidu pasivnog dosjeda gotovo potpuno spriječene. Materijali za krunice u neprestanom su razvoju te postoje brojni novi materijali na tržištu, no nedostaju istraživanja koja prate njihovo ponašanje i značajke tijekom dugogodišnje funkcije. Može se reći da su današnji „zlatni standard“ i zamjena za metalno-keramičke fiksne radove svakako cirkonij-dioksidni radovi te sve prisutnije različite varijacije hibridnih kompozitnih materijala koji su svojim mehaničkim značajkama došli najbliže prirodnim zubima. U suvremenoj stomatologiji sve je veći naglasak na brzini i estetici te se zbog toga i odlučuje za materijale koji se mogu oblikovati i izraditi brzo i predvidljivo. Iz postojećih kliničkih ispitivanja i istraživanja vidljivo je da ti protetski materijali imaju potrebna mehanička svojstva kako bi se omogućila dugoročna potpuna protetska rehabilitacija pacijenta. Zaključno, materijali se stalno usavršavaju te je njihov izbor na tržištu brojan, no odluka kojim će se koristiti ovisi od slučaja do slučaja. Zato je najvažnije da kliničar i tehničar poznaju mehaničke i estetske značajke materijala kojima se koriste te izbor prilagode svakom slučaju zasebno kako bi se izbjegle sve potencijalne komplikacije.

5. LITERATURA

1. Public Health Nigeria [Internet]. World Health Organization (WHO) Definition of Health. 2019 Aug 1 [cited 2022 Mar]. Available from: www.publichealth.com.ng/world-health-organizationwho-definition-of-health/.

2. Dolan TA. Identification of appropriate outcomes for an aging population. *Spec Care Dentist*. 1993 Jan-Feb; 13 (1): 35–9.
3. Rajaraman V, Dhanraj PAM, Jain AR. Effect of edentulism on general health and quality of life. *Drug Invention Today*. 2018; 10 (4): 549–553.
4. Wolfart S. *Implantoprotetika: Koncept usmjeren na pacijenta*. Berlin: Quintessence Publishing; 2014.
5. Wismeijer D, Buser D, Belser U. *ITI Treatment Guide: Loading Protocols in Implant Dentistry: Edentulous Patients. Volume 4*. Berlin: Quintessence Publishing; 2010.
6. Daudt Polido W, Aghaloo T, Emmett TW, Taylor TD, Morton D. Number of implants placed for complete-arch fixed prostheses: A systematic review and meta-analysis. *Clin Oral Implants Res*. 2018 Oct; 29 Suppl 16: 154–183.
7. Kern JS, Kern T, Wolfart S, Heussen N. A systematic review and meta-analysis of removable and fixed implant-supported prostheses in edentulous jaws: post-loading implant loss. *Clin Oral Implants Res*. 2016 Feb; 27 (2): 174–95.
8. Ćelić R. Digitalni radni postupci u izradi implantoprotetskog rada kod potpuno bezubog pacijenta. *Smile*. 2019; 1: 9–12.
9. Storelli S, Del Fabbro M, Scanferla M, Palandrani G, Romeo E. Implant-supported cantilevered fixed dental rehabilitations in fully edentulous patients: Systematic review of the literature. Part II. *Clin Oral Implants Res*. 2018 Oct; 29 Suppl 18: 275–294.
10. Sailer I, Fehmer V, Pjetursson BE. *Fixed Restorations: A Clinical Guide to the Selection of Materials and Fabrication Technology*. Berlin: Quintessence Publishing; 2021.
11. Bedrossian E, Bedrossian EA. Implant-Supported Vs. Tissue-Supported Prosthesis: Biomechanical Principles for Fixed Full-Arch Restorations. *Compend Contin Educ Dent*. 2019 Sep; 40 (8): 524–529.
12. Orentlicher G, Horowitz A, Kobren L. Computer-Guided Dental Implant Treatment of Complete Arch Restoration of Edentulous and Terminal Dentition Patients. *Oral Maxillofac Surg Clin North Am*. 2019 Aug; 31 (3): 399–426.
13. Wismeijer D, Barter S, Donos N. *ITI Treatment Guide: Digital Workflows in Implant Dentistry. Volume 11*. Berlin: Quintessence Publishing; 2019.
14. Lee JH, Jang HY, Lee SY. Finite Element Analysis of Dental Implants with Zirconia Crown Restorations: Conventional Cement-Retained vs. Cementless Screw-Retained. *Materials (Basel)*. 2021 May; 14 (10): 2666. Published 2021 May 19. doi: 10.3390/ma14102666.

15. Baig MR, Rajan G, Rajan M. Edentulous Arch Treatment With a CAD/CAM Screw-Retained Framework and Cemented Crowns: A Clinical Case Report. *J Oral Implantol*. 2009; 35 (6): 295–9. doi: 10.1563/AAID-JOI-D-09-00012R1.1.
16. Shetty R, Singh I, Sumayli HA, Jafer MA, Abdul Feroz SM, Bhandi S, Raj AT, Patil S, Ferrari M. Effect of prosthetic framework material, cantilever length and opposing arch on peri-implant strain in an all-on-four implant prostheses. *Niger J Clin Pract*. 2021 Jun; 24 (6): 866–873. doi: 10.4103/njcp.njcp_398_20. PMID: 34121735.
17. Dayan SC, Geckili O. The influence of framework material on stress distribution in maxillary complete-arch fixed prostheses supported by four dental implants: a three-dimensional finite element analysis. *Comput Methods Biomech Biomed Engin*. 2021 Nov; 24 (14): 1606–1617. doi: 10.1080/10255842.2021.1903450. Epub 2021 Apr 2. PMID: 33798003.
18. Bhering CLB, Mesquita MF, Kemmoku DT, Noritomi PY, Consani RLX, Barão VAR. Comparison between all-on-four and all-on-six treatment concepts and framework material on stress distribution in atrophic maxilla: A prototyping guided 3D-FEA study, *Materials Sci Engineer*. 2016 Dec 1; 69: 715–25.
19. Wu AY, Hsu JT, Fuh LJ, Huang HL. Biomechanical effect of implant design on four implants supporting mandibular full-arch fixed dentures: In vitro test and finite element analysis. *J Formos Med Assoc*. 2020 Oct; 119 (10): 1514–1523. doi: 10.1016/j.jfma.2019.12.001. Epub 2019 Dec 26. Erratum in: *J Formos Med Assoc*. 2021 Jan; 120 (1 Pt 2): 567. PMID: 31883628.
20. Turker I, Kursoglu P. Wear evaluation of CAD-CAM dental ceramic materials by chewing simulation. *J Adv Prosthodont*. 2021 Oct; 13 (5): 281–291. doi: 10.4047/jap.2021.13.5.281.
21. Gseibat M, Sevilla P, Lopez-Suarez C, Rodríguez V, Peláez J, Suárez MJ. Prospective Clinical Evaluation of Posterior Third-Generation Monolithic Zirconia Crowns Fabricated with Complete Digital Workflow: Two-Year Follow-Up. *Materials (Basel)*. 2022; 15 (2): 672. Published 2022 Jan 17. doi: 10.3390/ma15020672.
22. Zhang Y, Lawn BR. Novel Zirconia Materials in Dentistry. *J Dent Res*. 2018 Feb; 97 (2): 140–147. doi: 10.1177/0022034517737483.
23. Beuer F, Stimmelmayer M, Gueth JF, Edelhoff D, Naumann M. In vitro performance of full-contour zirconia single crowns. *Dent Mater*. 2012 Apr; 28 (4): 449–56. doi: 10.1016/j.dental.2011.11.024. Epub 2011 Dec 22. PMID: 22196898.

24. Schönhoff LM, Lümekemann N, Buser R, Hampe R, Stawarczyk B. Fatigue resistance of monolithic strength-gradient zirconia materials. *J Mech Behav Biomed Mater.* 2021 Jul; 119: 104504. doi: 10.1016/j.jmbbm.2021.104504.
25. Kawajiri Y, Ikeda H, Nagamatsu Y, Masaki C, Hosokawa R, Shimizu H. PICN Nanocomposite as Dental CAD/CAM Block Comparable to Human Tooth in Terms of Hardness and Flexural Modulus. *Materials (Basel).* 2021 Mar; 14 (5): 1182. Published 2021 Mar 3. doi:10.3390/ma1405118224.
26. Wille S, Sieper K, Kern M. Wear resistance of crowns made from different CAM/CAD materials. *Dent Mater.* 2021 Jul; 37 (7): e407–e413. doi: 10.1016/j.dental.2021.03.017.
27. Ruse ND, Sadoun MJ. Resin-composite blocks for dental CAD/CAM applications. *J Dent Res.* 2014 Dec; 93 (12): 1232–4. doi: 10.1177/0022034514553976.
28. Facenda JC, Borba M, Corazza PH. A literature review on the new polymer-infiltrated ceramic-network material (PICN). *J Esthet Restor Dent.* 2018 Jul; 30 (4): 281–286. doi: 10.1111/jerd.12370. Epub 2018 Feb 5. PMID: 29399950.
29. Furtado de Mendonca A, Shahmoradi M, de Gouvêa CVD, De Souza GM, Ellakwa A. Microstructural and Mechanical Characterization of CAD/CAM Materials for Monolithic Dental Restorations. *J Prosthodont.* 2019 Feb; 28 (2): e587–e594. doi: 10.1111/jopr.12964. Epub 2018 Aug 18. PMID: 30121945.
30. Kontonasaki E, Giasimakopoulos P, Rigos AE. Strength and aging resistance of monolithic zirconia: an update to current knowledge. *Jpn Dent Sci Rev.* 2020 Dec; 56 (1): 1–23. doi: 10.1016/j.jdsr.2019.09.002.
31. Ducke VM, Ilie N. Aging behavior of high-translucent CAD/CAM resin-based composite blocks. *J Mech Behav Biomed Mater.* 2021 Mar; 115: 104269. doi: 10.1016/j.jmbbm.2020.104269.

6. ŽIVOTOPIS

Egon Mojić rođen je 23. svibnja 1991. godine u Slavonskom Brodu, gdje je završio osnovnu školu i gimnaziju.

Na studij Stomatološkog fakulteta Sveučilišta u Zagrebu upisao se 2010. i diplomirao 2016. godine. Godine 2018. na istom fakultetu upisao je specijalizaciju iz dentalne protetike, koju je

završio 2021. godine, a 2019. upisao je i poslijediplomski specijalistički studij Dentalna implantologija.

Godine 2017. zaposlio se u privatnoj poliklinici Adriatic Dent u Rovinju, a 2018. godine prelazi u Polikliniku *Regenius* u Zagrebu, u kojoj i danas radi.

Aktivno se služi engleskim jezikom.