

Avulzija zuba

Miškić, Ana

Master's thesis / Diplomski rad

2015

Degree Grantor / Ustanova koja je dodijelila akademski / stručni stupanj: **University of Zagreb, School of Dental Medicine / Sveučilište u Zagrebu, Stomatološki fakultet**

Permanent link / Trajna poveznica: <https://um.nsk.hr/um:nbn:hr:127:569895>

Rights / Prava: [Attribution-NonCommercial-NoDerivs 3.0 Unported / Imenovanje-Nekomercijalno-Bez prerađivanja 3.0](#)

Download date / Datum preuzimanja: **2025-01-19**



Repository / Repozitorij:

[University of Zagreb School of Dental Medicine Repository](#)



SVEUČILIŠTE U ZAGREBU
STOMATOLOŠKI FAKULTET

Ana Miškić

AVULZIJA ZUBA

DIPLOMSKI RAD

Zagreb, srpanj 2015.

Rad je ostvaren na Zavodu za dječju i preventivnu stomatologiju Stomatološkog fakulteta Sveučilišta u Zagrebu.

VODITELJ RADA: Prof.dr.sc. Domagoj Glavina

Rad sadrži: 46 stranica

8 slika

1 CD

Lektor hrvatskog jezika: Martina Milanović, prof. hrvatskog jezika

Trg Nikole Šubića Zgrinskog 11, Đakovo

Lektor engleskog jezika: Augustina Antunović-Šorda, prof. engleskog jezika

Hvarska 4, Osijek

Zahvaljujem mentoru prof. dr. sc. Domagoju Glavini na pomoći i korisnim savjetima pri izradi ovog rada.

Zahvaljujem svojoj obitelji na podršci i strpljenju koju su mi pružili tijekom studija.

POPIS SKRAĆENICA I AKRONIMA:

PDL- periodontalni ligament

GIC- glasionomerni cement

HBSS- Hanks's Balanced Salt Solution

SADRŽAJ

1.	UVOD.....	1
1.1.	ANAMNEZA	2
1.2.	KLINIČKI PREGLED	4
1.3.	VRSTE TRAUMATSKIH OZLJEDA	5
1.4.	OZLJEDE TVRDIH ZUBNIH TKIVA I PULPE	6
1.4.1.	Infrakcija i fraktura cakline.....	6
1.4.2.	Nekomplicirana fraktura krune.....	6
1.4.3.	Komplicirana fraktura krune	7
1.4.4.	Fraktura krune i korijena.....	8
1.4.5.	Fraktura korijena.....	9
1.4.6.	Ozljede potpornih struktura zuba	10
1.5.	AVULZIJA ZUBA	11
1.6.	OTOPINE ZA PRIJENOS IZBIJENOG ZUBA.....	13
1.7.	POSTUPAK REPLANTACIJE ZUBA	18
1.7.1.	PRIPREMA IZBIJENOG ZUBA ZA REPLANTACIJU	19
1.7.2.	REPOZICIJA I FIKSACIJA.....	20
1.7.3.	VRIJEME TRAJANJA FIKSACIJE	22
1.8.	ENDODONTSKI TRETMAN IZBIJENOG ZUBA	22
1.9.	NAČINI CIJELJENJA NAKON REPLANTACIJE	24
1.10.	KOMPLIKACIJE NAKON AVULZIJE	28
2.	SVRHA RADA	30
3.	HITNI POSTUPCI KOD AVULZIJE ZUBA.....	31
4.	RASPRAVA	37
5.	ZAKLJUČAK	40
6.	SAŽETAK	41
7.	SUMMARY	42
8.	LITERATURA	43
9.	ŽIVOTOPIS	46

1. UVOD

Traumatske ozljede zuba mogu nastati u bilo kojem životnom razdoblju. Većinom se događaju u dječjoj dobi. Najveća incidencija traumatskih ozljeda zuba mliječne denticije je u dobi od 1. do 3. godine, a u trajnoj denticiji od 8. do 11. godine. Norveške studije utvrđuju kako se u 48% slučajeva događaju tijekom nastave, a u 52% slučajeva u slobodnom vremenu, tijekom igre ili vožnje biciklom, u prometnim nezgodama (1). Udesi u školskoj dobi su vrlo česti, a najčešći su prijelomi kruna zubi. Sportske ozljede dominiraju u mladenačkoj dobi, posebno u kontaktnim sportovima. Potrebno je upoznati trenere sa načinom i učinkovitosti primjene štitnika za zube kod kontaktnih sportova. Mnogostruke ozljede zubi čeljusti i mekih tkiva karakteristične su za automobilske udese. Traumama su najčešće zahvaćeni središnji gornji sjekutići koji su zbog anteriorne pozicije najosjetljiviji na ozljede. Maksilarna protruzija povećava rizik ozljeda do 5 puta. Odnos ozljeda maksilarnih sjekutića prema mandibularnim sjekutićima iznosi 10:1 (5, 6).

Traumatske ozljede zuba mogu biti posljedica direktne ili indirektne traume. Direktna trauma nastaje zbog izravnog sudara zuba i objekta koji vrši silu na zub i najčešće zahvaća prednje zube. Indirektna trauma nastaje prilikom udarca u donju čeljust pri čemu se sila prenese na gornju čeljust. Najčešće se manifestira kao prijelom krune ili prijelom krune i korijena lateralnih zuba (13).

Traumatske ozljede zuba zahtijevaju hitan postupak i svaki gubitak vremena umanjuje vjerojatnost da će liječenje biti uspješno. Kada se pacijent neposredno nakon traumatskog događaja (s laceracijama, kontuzijama i eventualnim krvarenjem) pojavi u stomatološkoj ordinaciji, zbog "dramatičnosti kliničke slike" upućuje ga se

oralnom kirurgu. Nakon što se pacijenta očisti i oprere od posljedica krvarenja, često se vidi da stanje nije tako dramatično i da mu se može pomoći i u stomatološkoj ordinaciji opće prakse.

Prilikom dolaska traumatiziranog pacijenta važno je da pacijent objasni što se dogodilo i koje su glavne tegobe radi kojih se javlja stomatologu. Potrebno je uzeti detaljnu medicinsku anamnezu radi daljnjeg tijeka liječenja i postavljanja ispravne dijagnoze.

Ekstraoralni i intraoralni pregledi nadopunjuju podatke dobivene anamnezom i bitni su kod postavljanja konačne dijagnoze. Ekstraoralnim pregledom mogu se vidjeti otekline i modrice traumom zahvaćenog područja te laceracije i kontuzije usana i lica. Intraoralnim pregledom se utvrđuje stanje traumatiziranog zuba i opsežnost prijeloma (1).

1.1. ANAMNEZA

Kod bolesnika s traumatiziranim zubima preporučljivo je koristiti standardizirani obrazac. Anamnezom se mora obuhvatiti:

- Ime, prezime i dob bolesnika

Sposobnost odgovaranja na ova pitanja može nam dati informacije o ozljedi CNS-a ili o općem mentalnom statusu ozljeđene osobe.

- Kada se traumatski događaj dogodio?

Vrijeme između ozljede i početka liječenja ima značajan utjecaj na rezultat liječenja.

- Gdje se traumatski događaj dogodio?

Mjesto događaja nam pokazuje je li potrebna profilaksa tetanusa ili ne.

- Kako se trauma dogodila?

Način ozljede upućuje nas na mogućnost ozljeda i drugih oralnih tkiva osim zubi.

- Je li ranije provedeno neko liječenje zuba?

Raniji postupci pokazuju kako je postupano s ozljeđenim zubom ili u čemu je transportiran i pohranjen izbijeni zub.

- Neke ranije ozljede zubi?

Pomažu nam pri ispitivanju senzibiliteta zuba ili procjene mogućnosti oporavka pulpe.

- Opće zdravlje

Važno je znati boluje li bolesnik od alergija, epilepsije ili ima sklonost krvarenju (hemofilija).

- Je li trauma prouzročila amneziju, nesvjesticu, pospanost, povraćanje ili glavobolju?

Obično se bolesnik pita gdje je i što mu se dogodilo. U tim slučajevima treba uputiti na neurološki ili neurokirurški pregled, a tek nakon toga liječiti ozljeđene zube.

Mnogi zahvati na zubima mogu se učiniti i u bolničkom krevetu.

- Boli li zub spontano?

Spontana bol ukazuje na ozljedu potpornih struktura (hiperemija, krvarenje u periodontalnu pukotinu) ili prijelom krune ili krune i korijena zuba.

- Je li zub osjetljiv na termalne podražaje, slatku ili kiselu hranu?

Reakcija na ove podražaje ukazuje na eksponirani dentin ili pulpu.

- Je li zub osjetljiv na dodir ili za vrijeme jela, je li došlo do poremećaja zagriža?

Poremećaj zagrizi i bolnost zubi u zagrizu ukazuju na istisnuće zuba, prijelom krune zuba ili krune i korijena zuba, prijelom alveolarnog nastavka ili čeljusti ili moguću ozljedu temporomandibularnog zgloba.

1.2. KLINIČKI PREGLED

Kliničkim pregledom se moraju utvrditi i zabilježiti:

- Ekstraoralne rane i prijelomi kostiju lica.
- Ozljeda sluznice i gingive.
- Ozljede kruna zubi (opsežnost prijeloma, otvorenost pulpe).
- Pomičnost zubi (intruzija, ekstruzija, lateralni pomak ili izbijenost).
- Poremećaj okluzije.
- Patološka pokretljivost zubi i alveolarnog nastavka.
- Osjetljivost zubi na perkusiju i promjena zvuka perkusije.
- Reakcija zubi na ispitivanje vitaliteta.

Prije pregleda površinu krune zuba treba dobro očistiti i pregledati usmjerivši svjetlo paralelno s uzdužnom osovinom zuba da se otkriju eventualna napuknuća cakline. Testiranje pulpe nakon traumatskih ozljeda je upitno jer postupak zahtijeva relaksiranog pacijenta spremnog na suradnju da se izbjegnu lažne reakcije. Osim toga, zbog "šoka pulpe" neposredno nakon ozljede čest je negativan rezultat prilikom testiranja vitaliteta. Nakon nekoliko dana i restitucije periapikalne cirkulacije vitalitet se ponovo vraća. Sve ozljede zuba trebaju se radiološki obraditi kako bi se utvrdilo stanje razvijenosti korijena zuba i utvrdila ozljeda korijena zuba ili/i periodontalnih struktura.

1.3. VRSTE TRAUMATSKIH OZLJEDA

Da bi se olakšao i standardizirao postupak liječenja traumatiziranog zuba, izvršena je klasifikacija zubnih trauma. Precizne klasifikacije trauma zuba olakšavaju dijagnozu stanja pulpe, prognozu za očuvanje vitaliteta pulpe i sam uspjeh liječenja. Klasifikacija po Andreasenu (1981.) (5) je najčešće u uporabi te je danas prihvaćena kao standardna. Obuhvaća traume zuba, potpornih struktura zuba i mekih tkiva usne šupljine.

Klasifikacija ozljeda zuba i okolnih tkiva po Andreasen-u (1981.)

A) Ozljede tvrdih zubnih tkiva i pulpe

- Infrakcija cakline
- Nekomplicirana fraktura krune
- Komplicirane frakture krune
- Nekomplicirane frakture krune i korijena
- Komplicirane frakture krune i korijena
- Frakture korijena

B) Ozljede parodontnog tkiva

- Kontuzija
- Subluksacija
- Intruzijska luksacija
- Ekstruzijska luksacija
- Lateralna luksacija
- Avulzija

C) Ozljede potporne kosti

- Kominutivna fraktura alveolne čašice
- Fraktura stijenke alveolne kosti
- Fraktura alveolnog nastavka
- Fraktura mandibule i maksile

D) Ozljede gingive i oralne sluznice

- Laceracija gingive i oralne sluznice
- Kontuzija gingive i oralne sluznice
- Abrazija gingive i oralne sluznice

1.4. OZLJEDE TVRDIH ZUBNIH TKIVA I PULPE**1.4.1. Infrakcija i fraktura cakline**

Infrakcija cakline je napuknuće cakline krune zuba koje nije praćeno gubitkom tvrde zubne supstance.

Fraktura cakline je fraktura pri kojoj je došlo do gubitka zubnog tkiva koje je ograničeno samo na područje cakline.

Terapija je selektivno brušenje traumatiziranog zuba ili nadoknada zubnog tkiva pomoću dentinskih adheziva i kompozitnih smola.

1.4.2. Nekomplicirana fraktura krune

Nekomplicirana fraktura krune je fraktura kod koje dolazi do gubitka tvrdog zubnog tkiva, a prijelomna linija ne zahvaća pulpu zuba već prolazi kroz caklinu i dentin. Kako prijelomna linija prolazi kroz dentin, dolazi do eksponiranja dentinskih

tubula te može doći do prodiranja bakterija u dentinske tubule koji mogu uzrokovati upalu pulpe, a daljnim napredovanjem i nekrozu pulpe.

Hitni postupak uključuje zaštitu eksponirane površine dentina kalcijevim hidroksidom da se bakterije ne nasele u dentinske tubule te izradu zavoja (GIC ili kompozitni materijal).

Ako je odlomljen dio krune zuba ostao u jednom komadu i nije se isušio, može ga se zalijepiti. Čvrstoća zalijepljenog djela krune zuba iznosi 50-60 % čvrstoće intaktnog zuba (8). Ako je nekomplicirana fraktura krune udružena s pomakom zuba iz alveole, potrebna je imobilizacija zuba.

1.4.3. Komplicirana fraktura krune

Komplicirana fraktura krune je fraktura pri kojoj je došlo do gubitka tvrde zubne supstance, a prijelomna linija prolazi kroz caklinu i dentin i zahvaća pulpu zuba. Izloženi dentinski tubuli i izložena pulpa dopuštaju direktnu ili indirektnu traumu prema pulpi, koja odgovara upalnim procesom i stvaranjem granulacijskog tkiva (3). Liječenjem je potrebno zaštititi otvorenu pulpu direktnim prekrivanjem kalcijevim hidroksidom ili učiniti pulpotomiju ili pulpektomiju. Ako je gubitak tvrdog zubnog tkiva velik, potrebno je izvršiti endodontski zahvat na zubu.

Kod zubi s nezavršenim rastom korijena terapija izbora je parcijalna pulpotomija jer je potrebno očuvati vitalitet pulpe kako bi se omogućio završetak rasta i razvoja korijena. Pulpa koja je otvorena manje od tjedan dana liječi se postupkom pulpotomije.

1.4.4. Fraktura krune i korijena

Prijelomna linija zahvaća caklinu, dentin i cement. Jednostavni prijelom krune i korijena zuba (fractura coronae et radice dentis non complicata) ne zahvaća pulpu zuba, dok složeni prijelom krune i korijena zuba (fractura coronae et radice dentis complicata) zahvaća pulpu zuba.

Obično je prijelomna linija samo jedna. Kod potpuno izraslih zubi prijelomna linija skoro uvijek prolazi kroz pulpu, dok kod nepotpuno izraslih zubi prijelom krune i korijena zuba može biti jednostavan. Frakturna pukotina obično počinje od polovice krune labijalno te se širi subgingivno u palatinalnom smjeru. Koronarni je fragment pomaknut u incizalnom smjeru, što uzrokuje bol kod okluzije (3). Zub s okomitim prijelomom krune i korijena ili zub čiji koronalni dio zahvaća više od 1/3 kliničkog korijena treba izvaditi (8).

Liječenje je moguće na četiri načina (8) :

1. Odstranjenje koronalnog ulomka i supragingivalna nadoknada odlomljenog dijela zuba kompozitom.
2. Kirurško prikazivanje prijelomne površine gingivektomijom i osteotomijom stijenke alveole te endodonska opskrba korijenskog kanala, izrada nadogradnje i krunice.
3. Ortodontsko izvlačenje apikalnog ulomka
4. Kirurško izvlačenje apikalnog ulomka

1.4.5. Fraktura korijena

Kod frakture korijena zuba prijelomna linija prolazi kroz cement, dentin i pulpu. Fraktura korijena zuba (fractura radicis dentis) je rijetka ozljeda zuba, javlja se od 0.5% do 7% ozljeda zuba. Može biti izolirana ozljeda ili udružena s nekom drugom ozljedom zuba. Najčešće zahvaćeni zub je gornji središnji sjekutiću dobnoj skupini od 11 do 20 godina (14). To je složena ozljeda u kojoj su zahvaćene pulpa, periodontalni ligament, dentin i cement.

S kliničkog gledišta razlikuje se prijelom korijena u apikalnoj trećini, srednjoj trećini, čije prijelomne pukotine obično imaju kosi smjer, i u cervikalnoj trećini, čija prijelomna pukotina ima manje ili više okomiti smjer na uzdužnu osovinu zuba (8). Klinički nije moguće razlikovati zub s prijelomom korijena od rasklimanog zuba (luksacija). Dijagnoza se postavlja na osnovu rendgenske slike. Često se događa da se prijelom ne dijagnosticira na rendgenskoj slici odmah nakon udesa, već se sigurno dijagnosticira par dana nakon udesa.

Cijeljenje prijeloma korijena počinje na strani pulpe i na strani periodontnog ligamenta što se događa paralelno i neovisno jedno o drugom.

Korijen može zacijeliti na četiri načina (14):

1. Zacjeljivanje s tvrdim tkivom
2. Interpozicija vezivnog tkiva
3. Interpozicija koštanog i vezivnog tkiva
4. Interpozicija granulacijskog tkiva

Princip liječenja trajnih zubi je repozicija pomaknutog koronalnog fragmenta i čvrsta imobilizacija. Repozicija mora biti bezbolna, precizna i što manje traumatska. Zub se imobilizira kompozitnom udlagom, a period fiksacije treba biti od 2 do 3

mjeseca. Kroz period imobilizacije potrebno je zub radiološki snimati i raditi testove vitaliteta da se otkrije eventualna nekroza pulpe. Kontrole se obavljaju u pravilnim vremenskim razmacima; nakon 3 tjedna, 6 tjedana i 3 mjeseca. Resorpcija unutar alveolne kosti na razini prijelomne pukotine je pokazatelj nekroze pulpe, obično koronalnog dijela. Stanje zahtjeva endodontsku terapiju, ekstirpaciju nekrotične pulpe i punjenje korijenskog kanala kalcijevim hidroksidom. U slučajevima kada je prijelomna linija smještena u apikalnoj trećini i pulpa je nekrotična, a koronalni ulomak pomičan pokušava se stabilizirati ulomake intraradikularnim metalnim kolčićem ili transdentalnim implantatom koji nadoknađuje apikalni fragment. Ako je koronalni fragment čvrst, a pulpa nekrotična može se operativnim putem (apikotomija) odstraniti apikalni fragment.

1.4.6. Ozljede potpornih struktura zuba

Razlikujemo šest različitih tipova luksacijskih ozljeda:

1. Potresenost zuba (concussio dentis) je ozljeda bez patološke pomičnosti ili pomaka zubi i liječenje obično nije potrebno.
2. Luksacija zuba (subluxatio dentis) je ozljeda s patološkom pomičnošću zuba bez klinički i radiološki vidljivog pomaka zuba. Zub zadržava svoje normalno mjesto u zubnom luku i pokretan je u horizontalnom smjeru. U slučajevima jake pomičnosti zub je potrebno imobilizirati kroz period od sedam dana (8).
3. Istisnuće, ekstruzija zuba (extrusio dentis) ili djelomično izbijanje zuba klinički i radiološki očito izdignuće zuba iznad susjednih zubi s proširenom periodontalnom pukotinom. Terapija uključuje repoziciju istisnutog zuba i imobilizaciju žičano-kompozitnom udlagom kroz period od 1-2 tjedna (8).

4. Lateralna luksacija zuba (luxatio lateralis) je pomak zuba praćen kominutivnim prijelomom alveole. Kruna zuba je obično nagnuta prema jeziku. Repozicija se radi u lokalnoj anesteziji, a imobilizacija zuba traje tri tjedna (3).
5. Utisnuće, intruzija zuba (intrusio dentis) označava dublji pomak zuba u alveolarnu kost. Radiološki se vidi gubitak parodontalne pukotine. Utisnuti zub nije osjetljiv na perkusiju i potpuno je čvrst. Spontana reerupcija intrudiranog zuba vrlo je česta. Ukoliko ona izostane, intrudirani zub se izvlači ortodontski ili kirurški.
6. Izbijanje zuba, avulzija ili eksartikulacija zuba (avulsio dentis) podrazumjeva izbijanje zuba iz alveole. Središnji sjekutići gornje čeljusti su daleko najčešće izbijani zubi u trajnoj i mlječnoj denticiji (15). Zubi se najčešće izbijaju u razdoblju od 7-9 godine života. Liječenje izbijenog zuba je replantacija zuba.

1.5. AVULZIJA ZUBA

Avulzija ili traumatsko izbijanje zuba (eksartikulacija) jedan je od najdramatičnijih oblika ozljeđivanja zuba pri kojem zbog fizikalne traume u području lica ili čeljusti dolazi do ispadanja zuba iz zubne alveole. Ovakav gubitak zuba obično je praćen ogrebotinama, razderotinama i krvarenjem u području lica i usta. Avulzijama zuba u ukupnom broju zubnih trauma pripada između 7 do 13% slučajeva u mlječnom zubalu i 0.5 do 16% slučajeva u trajnom zubalu. Najizloženiji ovoj vrsti ozljede su gornji središnji sjekutići zbog svog položaja u zubnom nizu, oblika i veličine (11).

Avulzije su češće kod dječaka nego kod djevojčica. U mlječnom zubalu najviše ozljeda nastaje u dobi između druge i treće godine života, kada se djeca

počnu sve više samostalno kretati. U mješovitom, odnosno trajnom zubalu najviše ozljeda nastaje u dobi između šeste i desete godine života. Iako ozljede zuba nisu opasne za život, one mogu izazvati brojne smetnje i komplikacije poput infekcije, apscesa, poremećaja u nicanju zuba, promjene boje zuba, ankiloze, ozljede zametaka trajnih zuba, ortodontskih anomalija nastalih zbog gubitka prostora u zubnom nizu i dr.

Po dolasku u ambulantu, potrebno je najprije ustanoviti vrijeme nastanka ozljede. Ako je zub izvan usta (ekstraoralno vrijeme) proveo manje od dva sata, odmah će se pristupiti replantaciji zuba. Ako je to vrijeme dulje ili ako je izbijeni zub već prije bio traumatiziran, šanse za uspješnu replantaciju su znatno manje. Osim toga, potrebno je dobiti podatak i o terenu na kojem se nezgoda dogodila, jer ako je zub pao na nečisto ili možda na tlo zaraženo bacilom tetanusa, treba provesti profilaksu tetanusa. Ponekad treba ordinirati i antibiotike (11).

Traumatske ozljede zubi zahtijevaju hitan postupak i svaki gubitak vremena umanjuje vjerojatnost da će liječenje biti uspješno. Mnogi pacijenti osim ozljeđenih zubi imaju i ozljede mekih tkiva, usnice, gingive ili čeljusti koje krvare. Prilikom avulzije zuba treba provjeriti postoje li ozljede koje su potencijalno opasne za život. Pritom osim na vanjske znakove ozljeda (krvarenja, ogrebotine, razderotine, prijelome i dr.) treba pripaziti na simptome poput amnezije, nesvijesti, povraćanja i glavobolje, jer mogu upućivati na potres mozga i zahtijevaju neurološku obradu. Liječenje avulzije zuba uključuje replantaciju izbijenog zuba koji se zatim imobilizira (8).

1.6. OTOPINE ZA PRIJENOS IZBIJENOG ZUBA

Vrsta medija u koju se pohranjuje zub itekako utječe na dugoročnu prognozu replantiranog zuba. Naime, medij za pohranu održava vitalitet periodontnog ligamenta te produžuje vrijeme do replantacije. Idealan medij za očuvanje trebao bi spriječiti odumiranje stanica periodontalnog ligamenta kako bi stanice mogle prolaziti mitozu i generirati oštećene stanice. Ovo je bitno kako bi se fibroblasti ponovno stvarali u području korijena zuba izbjegavajući prijanjanje osteoklasta na ovom području. Idealni medij bi trebao očuvati većinu funkcionalnih kapaciteta stanica periodontalnog ligamenta (6).

Zub se ne smije sušiti niti prenositi u suhom, što se događa prilikom njegova umotavanja u maramice, gaze i slično. To dovodi do dehidracije još uvijek živih stanica na korijenu koje u suhom mediju počinju odumirati. Ako zub nije ispao iz alveole, ali je nakon traume postao jako pomičan, potrebno je pažljivo zagristi čistu maramicu ili gazu, te tako držati zub u alveoli na putu do stomatologa. Ovaj postupak je preporučljiv isključivo kod nešto starije i kooperativne djece, jer treba paziti da ne dođe do gutanja ozlijeđenog zuba (11).

Danas postoje različiti mediji za čuvanje izbijenog zuba, a među njima su specijalizirani mediji za kulturu tkiva, mediji za kulturu stanica te niz medija koji su široko dostupni kao što su obična voda, slina ili mlijeko (10, 16-19).

Priručne otopine

Osmolarnost i Osmolalnost

Pojmovi osmolalnost i osmolarnost odnose se na osmotski aktivne molekule otopljene tvari u određenoj otopini. Ako ih se ne koristi prema kriterijima, mogu izazvati zabune.

Osmolarnost se odnosi na broj osmotski aktivnih molekula otopljene tvari sadržane u 1 litri otopine. Osmolalnost se odnosi na broj osmotski aktivnih molekula otopine sadržane u 1 kilogramu otapala, koje je gotovo uvijek voda. Osmolalnost je odnos masa/masa, a mjerna jedinica joj je mOsm/kg, dok je osmolarnost odnos mase/volumen i njena mjerna jedinica je mOsm/L.

Osmolarnost otopine određena je koncentracijom molekula neioniziranog otapala i naposljetku odgovorna i za osmotski tlak. Osmolalnost se povećava s nedostatkom vode i smanjuje ako postoji višak vode.

U staničnim sustavima propusnost vode je vrlo visoka. Volumen stanica se povećava u hipotoničkom mediju, a smanjuje se u hipertoničnom okruženju zahvaljujući osmotskom kretanju vode. Povećanje i smanjenje količine vode kritično je za stanice. Vanjska osmolalnost veća od 450 mOsm/kg dovodi do stanične smrti čak i kada se čuva kratko vrijeme.

Istraživanja su pokazala da se stanični rast može pojaviti između 290 i 330 mOsm/kg. Kiselost (pH) otopine mora biti između 7.2 i 7.4, ali se rast može pojaviti između 6.6 i 7.8. Skladištenje stanica u hipotoničnoj otopini može uzrokovati nepovratno oštećenje stanične membrane ovisno o vremenu izlaganja stanica ovim otopinama.

Fiziološka otopina

Fiziološka otopina ima osmolalnost od 280 mOsm/kg i unatoč tome što je on kompatibilan sa stanicama periodontalnog ligamenta, ima manjak esencijalnih hranjivih tvari kao što su magnezij, kalcij i glukoza, koje su bitne normalnim metaboličkim potrebama stanica periodontnog ligamenta. Istraživanja su pokazala da je fiziološka otopina štetna za stanice periodontnog ligamenta ako se koristi dulje od dva sata.

Slina

Slina može poslužiti kao medij očuvanja kratak period jer može oštetiti stanice periodontnog ligamenta ako se koristi duže od sat vremena. Njezina osmolalnost je puno niža od fiziološke (60-70 mOsm/kg), stoga povećava štetne utjecaje bakterijskih onečišćenja. Jedina prednost je njezina dostupnost.

Voda

Između ispitivanih medija obična voda pokazala se kao medij s najmanje poželjnih rezultata iako štiti zub od dehidracije. Budući da je voda hipotonični medij, uzrokuje brzo odumiranje stanica periodontnog ligamenta.

Mlijeko

Američka udruga za endodonciju navodi mlijeko kao rješenje za izbijene zube. Mlijeko je znatno bolji od ostalih medija zbog svojih fizioloških svojstava, uključujući pH i osmolalnost koji su kompatibilni onima u stanicama periodontnog ligamenta. Ovo je jednostavan način očuvanja i po tome što nema prisutstva bakterija, ali je važno da se koristi u prvih 20 minuta nakon avulzije zuba.

Povoljni rezultati čuvanja zuba u mlijeku vjerojatno se događaju zbog prisutnosti hranjivih tvari kao što su aminokiseline, ugljikohidati i vitamini.

Pasterizacija mlijeka odgovorna je za smanjenje broja bakterija i neaktivnu prisutnost enzima, što potencijalno može biti loše za fibroblaste periodontnog ligamenta.

Suvremena istraživanja preporučuju mlijeko kao odličan medij očuvanja tijekom 6 sati, iako mlijeko ne može obnoviti oštećene stanice.

Bjelanjak

Istraživanja su pokazala da zub držan u bjelanjku 6 do 10 sati ima bolji postotak učestalosti popravka od onih pohranjenih u mlijeku isti period vremena. Osmolalnost bjelanjka je između 251 i 298 mOsm/kg. Rezultati očuvanja vitalnosti stanica PDL-a zuba koji su pohranjeni u mlijeku i bjelanjku bili su slični u pogledu organizacije kolagenih vlakana i broja stanica. Umjetna slina imala je lošiji rezultat. Autori istraživanja sugeriraju da bjelanjak može biti idealan medij za očuvanje izbijenog zuba.

Specijalizirane otopine za prijenos izbijenog zuba

Hankova izbalansirana otopina (HBSS - Hank's Balanced Saline Solution)

Hankova izbalansirana otopina soli standardna je slana otopina koja se često koristi u biomedicinskim istraživanjima u svrhu poticanja rasta mnogih vrsta stanica. Ova otopina je netoksična, biokompatibilna je sa stanicama periodontnog ligamenta, pH je uravnotežen i iznosi 7.2 i ima osmolalnost joj je 320 mOsm/kg.

Prema istraživanjima Hankova izbalansirana otopina najbolja je otopina za očuvanje izbijenog zuba. Ne zahtijeva rashlađivanje i može se držati na polici 2 godine, a preporučena je od strane mnogih liječnika i istraživača. Otopina je učinkovita u očuvanju stanica periodontnog ligamenta izbijenog zuba, obnavlja degenerirane stanice i omogućava vrhunsku stopu uspjeha ako je izbijeni zub

namočen u njoj 30 minuta. Sukladno istraživanjima Hankova izbalansirana otopina je najučinkovitiji medij za očuvanje do 24 sata na 4°C.

DentoSafe

U Europi je posebno dostupan specijalni medij za čuvanje izbijenog zuba pod nazivom DentoSafe. DentoSafe bočice sadrže medij za kulturu tkiva sličan onome za transplataciju tkiva i organa. Glavni su mu sastojci različite soli, aminokiseline, vitamini i glukoza. Dokazano je da DentoSafe održava vitalnost i proliferativnu sposobnost stanica PDL-a do 53 sata. Zbog visoke uspješnosti očuvanja vitaliteta stanica PDL-a kroz dugo vrijeme, DentoSafe bočice trebale bi biti dostupne na svim mjestima rizičnim za nastanak dentalnih trauma kao što su škole, vrtići, dječja igrališta i sportski tereni.

ViaSpan medij za transplantaciju tkiva i organa

Hiltz je svojim istraživanjem dokazao da umakanje zuba u ViaSpan medij 30 minuta prije replantacije poboljšava cijeljenje periodontnog ligamenta, ukoliko je vitalan i prognozu replantiranog zuba (21).

Na mjestu nastanka traumatske ozljede gotovo nikad ne postoji specijalizirani medij za pohranu zuba, tada se najprikladnijim smatraju slina, hladno mlijeko, obična voda ili fiziološka otopina koju možemo dobiti otapanjem male žlice soli u dva decilitra obične vode. Ti mediji usporavaju smrt stanica periodontnog ligamenta, ali se zub u ti medijima može održati kratko vrijeme.

1.7. POSTUPAK REPLANTACIJE ZUBA

Bitan čimbenik uspjeha replantacije vrijeme je koje zub provede izvan alveole. Prilikom avulzije dolazi do kidanja periodontalnog ligamenta. Dio ostaje u alveoli, a dio na korijenu zuba. Neka istraživanja govore da periodontalni ligament ostaje vitalan oko 30 minuta izvan alveolnog džepa. Najbolje je zub odmah vratiti u alveolu.

Ako pojedini zub ili njegova kruna nedostaju, potrebno ih je odmah potražiti u blizini mjesta na kojem se osoba ozlijedila. Pronađeni zub treba pažljivo isprati pod vodom bez mehaničkog struganja korijena jer se tako odstranjuju stanice važne za ponovno svezivanje zuba s parodontnim tkivom u alveoli te ga potom utisnuti natrag u praznu alveolu (replantacija). Alveola se također ispere mlazom fiziološke otopine da se odstrani kontaminirani koagulum (1). Nakon ispiranja alveola se pregleda i ako ima odlomljenih dijelova kosti, oni se odstrane ili reponiraju prikladnim instrumentom. Za replantaciju obično nije potrebna lokalna anestezija, jedino u slučaju kada je potrebno šivati razderanu gingivu. Zub se replantira blagim pritiskom. Replantirani zub treba biti pomičan u alveoli. Imobilizacija ostaje sedam dana, a pri skidanju treba biti vrlo pažljiv da se ne ošteti periodontalni ligament (11). Nakon replantacije ordiniraju se antibiotici jer smanjuju pojavu površne resorpcije i provodi se profilaksa protiv tetanusa (1,2).

Ako je replantacija učinjena kada je apikalni otvor širok i zub je bio pohranjen u adekvatnom mediju, može se očekivati revaskularizacija pulpe. Revaskularizaciju pulpe u zubi s formiranim speksom možemo očekivati samo u slučaju ako je replantacija učinjena neposredno nakon udesa. Funkcionalni oporavak živčanih vlakana u pulpi može se utvrditi približno nakon 35 dana od replantacije.

Tada možemo dobiti pozitivan odgovor na ispitivanje vitaliteta električnom strujom (8).

Radiološke kontrole se rade 2 i 3 tjedna nakon replantacije kada se mogu primjetiti prvi znakovi resorpcije korijena. Nakon toga, zub se trepanira i korijenski kanal puni preparatom kalcijeva hidroksida da se eliminira periapikalna upala i zaustavi resorpcija korijena.

U slučajevima duljeg perioda izvan alveole kada je došlo do odumiranja periodontalnog ligamenta, namakanje zuba u otopini 2.4 % natrijeva fluorida kroz 20 minuta značajno usporava resorpciju korijena. Rizik resorpcije značajno se smanjuje ako se resorpcija ne javi u prve dvije godine (12).

Smatra se da se samo trajne zube treba pokušati replantirati, a mliječne ne, jer onda postoji šansa da se zametak trajnog zuba inficira. Ako se replantacija zuba ne može napraviti direktno na mjestu ozljede, potrebno je što prije odvesti dijete u ambulantu dentalne medicine koji će se zub vratiti u alveolu. Najbolje su prognoze replantira li se zub unutar 30 do 60 minuta od nastanka ozljede (22).

1.7.1. PRIPREMA IZBIJENOG ZUBA ZA REPLANTACIJU

Izbijeni zub se prima isključivo za krunu kako bi se spriječile ozljede periodontalnog ligamenta. Prije replantacije zub se stavi u fiziološku otopinu. Ako nije došlo do frakture alveolne kosti ili laceracije mekog tkiva, iz prazne alveole odstranimo ugrušak krvi ili strano tijelo ukoliko ih ima. Nježnim pokretima očistimo alveolu gazom namočenom u fiziološku otopinu. Kiretažu treba izbjegavati jer tako možemo oštetiti ostatke stanica periodontalnog ligamenta (1).

1.7.2. REPOZICIJA I FIKSACIJA

Pripremljeni zub stavlja se u alveolu laganim pritiskom prstiju. Da bismo zub stabilizirali ,pacijent treba zagristi u rolicu staničevine 15-20 minuta. Pristupa se fiksaciji zuba koristeći razne splintove.

Imobilizacija zuba postupak je povezivanja mobilnog zuba zajedno s ostalim zubima u čeljusti u fiksnu jedinicu koju nazivamo splint. Fiksacija splintom, koja omogućuje fiziološko pomicanje zuba tijekom cijeljenja te koja se ostavlja kroz minimalan period, rezultira smanjenom incidencijom ankiloze.

Labavi splint, koji omogućava lagane pokrete zuba, rezultira funkcionalnim izravnavanjem periodontalnih vlakana. Kruti splint rezultira, nakon dužeg vremena, nefunkcijskim periodontalnim vlaknima koja idu paralelno sa dužinom korijena i pospješuju ankilozu

Idealan splint treba biti:

- da se lako i jednostavno postavlja
- omogućuje stabilizaciju replantiranog zuba
- omogućuje fiziološke pomake zuba u alveoli
- omogućuje održavanje oralne higijene
- omogućuje pristup lingvalnoj plohi zbog endodontske terapije i testiranja vitaliteta
- zub ne smije biti u traumatskoj okluziji

Imobilizacija se može izvršiti kompozitnim splintom ili žičano-kompozitnim splintom. Budući da kompozitni splint lako puca u interdentalnim prostorima, bolji je izbor žičano-kompozitni splint (1, 6)

Pri izradi žičano-kompozitnog splinta treba pripaziti da je zub u alveoli fiksiran u pravilnom položaju, ne smije biti u traumatskoj okluziji. Splint mora biti higijenski dizajniran tako da se plak i hrana ne nakupljaju oko zarastajućeg cervikalnog ruba. Održavanje dobre oralne higijene je važan faktor u procesu cijeljenja. Ovaj splint je pogodan ako su susjedni zubi zdravi i čvrsti. Reponirani zub i susjedne zube treba očistiti i osušiti nastojeći da radno polje ostane suho. Zatim se jetkaju labijalne plohe zuba. Pokreti po reponiranom zubu trebaju biti blagi da ne dođe do pomicanja zuba. Na jetkane površine nanosi se kompozitni materijal. Sam splint je pojačan i žičanom konstrukcijom, čeličnom ortodontskom žicom promjera 0,2 cm. Pripremljeni žičani luk, koji zahvaća najmanje po jedan susjedni zub (poželjno je dva), lijepi se kompozitom na zube. Nakon modeliranja kompozita, vodeći računa da aproksimalne plohe ostanu slobodne, on se polimerizira. Nakon postave splinta, potrebno je napraviti radiološku snimku kako bi se provjerilo pozicioniranje zuba. Ovaj semirigidni splint skida se nakon 1 – 2 tjedna i potiče parodontno i pulpno cijeljenje.

Osim žičano-kompozitnih splintova koristi se i tzv. TTS (titanium trauma splint), tanka titanijeva traka sa perforacijama za kompozit koji omogućuje fiziološke pomake zuba u alveoli. Iznimno, kada nije dostupna ortodontska žica za fiksaciju moguće je zube imobilizirati interaproximalnim kompozitnim splintom. Izrada ove vrste splinta zahtijeva prisutnost zdravih i čvrstih susjednih zubi. Jednostavan je za izradu. Kada se zub reponira, jetkaju se aproksimalne plohe ovog i susjednih zubi. Na jetkane plohe nanosi se kompozit i polimerizira. Takav splint je dosta nesiguran, zbog svoje rigidnosti često puca, a pogodan je samo ako nije došlo do većih oštećenja prilikom avulzije, kada su susjedni zubi intaktni.

1.7.3. VRIJEME TRAJANJA FIKSACIJE

Razdoblje fiksacije mora biti dovoljno dugo da bi se omogućilo ponovno učvršćenje vlakana periodontnog ligamenta. Imobilizacija se preporučuje u trajanju od 7 do 10 dana. Duži period fiksacije te neodgovarajuća imobilizacija (rigidna!-kompozitni splint npr.) povećava mogućnost ankiloze. Period fikacije se produžava ako je došlo do oštećenja alveolarne kosti. Gotovo uvijek nakon replantacije treba izvršiti i prevenciju tetanusa jer izbijen zub može biti zaražen česticama tla ili ako je zub izbijen padom, može biti kontaminirana i sama rana. Osoba s replantiranim zubom treba konzumirati isključivo mekanu i kašastu hranu koja isključuje upotrebu sjekutića. Nakon replantacije i imobilizacije potrebno je rendgenogramom ispitati ispravnost repozicije zuba (1,3).

1.8. ENDODONTSKI TRETMAN IZBIJENOG ZUBA

A) ZUB SA NEZAVRŠENIM RASTOM KORIJENA

Nakon replantacije izbijeni mladi trajni zub s nezavršenim rastom korijena i široko otvorenim apeksom može se revaskularizirati ako ekstraoralno vrijeme nije bilo duže od pola sata (4,20). Ukoliko ne dođe do revaskularizacije pulpe, dolazi do zaustavljanja razvoja korijena uz obliteraciju pulpnog kanala ili proliferaciju kosti unutar pulpne komore. Potrebno je kontrolirati vitalitet pulpe. Funkcionalna obnova pulpnih živčanih vlakana obično se postiže oko 35 dana nakon replantacije. Ukoliko zub ne reagira na električne ili termičke podražaje, potrebno je napraviti rtg snimku da bi se utvrdilo stanje korijena i korijenskog dijela pulpe.

Ukoliko je zub izvan alveole više od 2 sata, tada se ne može očekivati revaskularizacija i obavezan je endodontski tretman. Preporučuje se endodontski tretman učiniti nakon repozicije zuba, time se omogućuje početak zacjeljivanja periodontalnog ligamenta prije uvođenja medikamenata u korijenski kanal (12).

Postupak rada je sljedeći:

Nakon odstranjenja ostatka pulpe iz korijenskog kanala, kanal se puni mekom pastom na bazi kalcijeva hidroksida te se privremeno zatvara. Takav postupak se ponavlja svaka 6 tjedna dok ne dođe do apeksifikacije.

B) ZUB SA ZAVRŠENIM RASTOM KORIJENA

Ukoliko je zub sa završenim rastom korijena, tada se ne očekuje revaskularizacija pulpe nakon replantacije. Ukoliko je zub proveo izvan alveole manje od 2 sata, tada je najbitnije zub što prije reponirati i tako sačuvati periodontalni ligament vitalnim.

Andreasen smatra da endodontski tretman treba učiniti za 2 do 3 tjedna nakon replantacije. Utvrdio je da se upalna resorpcija vrlo rijetko javlja za manje od 3 tjedna nakon replantacije. Andreasen upozorava da kalcijev hidroksid stavljen unutar kanala u vrijeme replantacije ulazi u periodontni prostor i stimulira cementocite povećavajući mogućnost ankiloze korijena. Periodontalni ligament ima bolje mogućnosti za ponovno učvršćivanje za alveolnu kost ako tkivo oko apeksa nije stimulirano kalcijevim hidroksidom.

Postupak rada je sljedeći:

Sa lingvalne strane pristupamo komori pulpe i nakon ekstirpacije nekrotične pulpe i čišćenja korijenskog kanala isperemo kanal uobičajenim sredstvima.

Osušeni kanal puni se s kalcijevim hidroksidom. Ulaz u kanal privremeno se

zatvara. Potrebna je redovita rtg kontrola. Ukoliko nakon 6-12 mjeseci nema znakova resorpcije korijena, pristupa se konačnom punjenju kanala korijena i stavljanju ispuna.

Uporaba kalcijeva hidroksida kod sprečavanja resorpcije korijena, smatra se najznačajnijim napretkom u razvoju replantacije zubi.

Najbitniji pozitivni učinci kalcijeva hidroksida:

- otapa zaostalo nekrotično tkivo u korijenskom kanalu
- djeluje baktericidno
- sprječava resorpciju promjenom kiselih uvjeta, koji uništavaju tvrdo tkivo, u alkalne koji pospješuju stvaranje tvrdog tkiva.

1.9. NAČINI CIJELJENJA NAKON REPLANTACIJE

Parodontne promjene se na temelju histoloških istraživanja dijele u tri različita tipa zacjeljivanja periodontnog ligamenta (1,3).

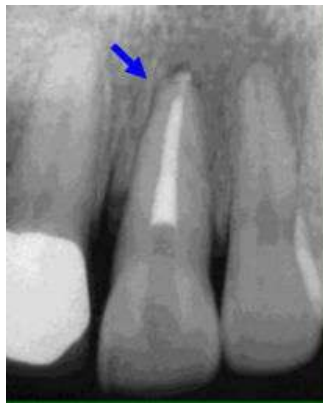A) ZACIJELJIVANJE NORMALNIM PERIODONTALNIM

LIGAMENTOM

Neposredno nakon replantacije stvori se koagulum između dva dijela oštećenog ligamenta. Nakon tri do četiri dana je pukotina u periodontalnom ligamentu ispunjena mladim vezivnim tkivom, a nakon tjedan dana epitel ponovno priraste na caklinsko – cementnom spojištu. Potpuna regeneracija periodontalnog ligamenta se dogodi u periodu od 2-4 tjedna. Ovaj tip zacjeljivanja će se dogoditi ako je unutarnji sloj stanica na površini korijena vitalan.

B) ZACIJELJIVANJE S POVRŠNOM RESORPCIJOM

Histološki je karakteriziran ograničenim površnim resorptivnim lakunama na površini korijena koje su reparirane cementom. Ovo stanje predstavlja ograničena oštećenja periodontalnog ligamenta ili cementa koja su samoograničavajuća i koja se repariraju novim cementom. Zbog male veličine površna resorpcija se ne vidi na rendgenskoj snimci.



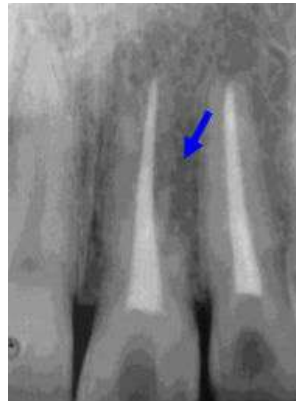Slika 1. Površinska resorpcija korijena (preuzeto s www.dentaltraumaguide.com)

C) ZACIJELJIVANJE S NADOMJESTNOM RESORPCIJOM

(ANKILOZOM)

Histološki ankiloza predstavlja spajanje alveolne kosti i površine korijena zuba. Povezana je s gubitkom vitalnog periodontalnog ligamenta na površini korijena. Postoje progresivna nadomjestna resorpcija koja postupno resorbira cijeli korijen i prolazna nadomjestna resorpcija u kojoj jednom postignuta ankiloza kasnije iščezne. Progresivna ankiloza se uvijek razvije kada je odstranjen periodontalni ligament prije replantacije ili nakon izrazitog

isušenja zuba prije replantacije. Radiološki je ankiloza karakterizirana nestankom periodontalnog prostora. Nadomjestna resorpcija se obično uočava 2 mjeseca nakon replantacije zuba. Klinički je zub nepomičan i kod djece u infrapoziciji. Perkusijski ton je visok.

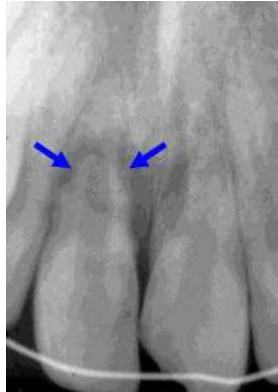

Slika 2. Ankilozna resorpcija (preuzeto s www.dentaltraumaguide.com)

D) ZACIJELJIVANJE S UPALNOM RESORPCIJOM

Histološki je upalna resorpcija karakterizirana kuglastim resorptivnim kavitetima u cementu i dentinu povezana s upalnim promjenama u periodontalnom tkivu. Upala u periodontu sastoji se od granulacijskog tkiva s limfocitima, plazma stanicama i polimorfonuklearnim leukocitima. Upalna resorpcija će eksponirati dentinske tubule, a ako korijenski kanal sadrži inficirano nekrotično tkivo toksini iz ove regije će penetrirati uzduž dentinskih tubula lateralno do periodontalnog tkiva i provocirati upalni odgovor. Ovo ubrzava resorpciju korijena te u nekoliko mjeseci može biti resorbiran kompletan korijen. Upalna resorpcija je česta nakon replantacije u bolesnika između 6 i 10 godina života zbog širokih dentalnih tubula i tankog

zaštitnog cementnog pokrova. Prvi radiološki znakovi upalne resorpcije se opažaju 2 tjedna nakon replantacije i najuočljiviji su u cervikalnoj trećini korijena.



Slika 3. Upalna resorpcija (preuzeto s www.dentaltraumaguide.com)

1.10. KOMPLIKACIJE NAKON AVULZIJE

Uspjehom replantacijskog postupka se smatra cijeljenje s normalnim periodontalnim ligamentom i očuvanje vitaliteta zubne pulpe. Na uspjeh replantacije utječe vrijeme koje je zub proveo izvan alveole, transportni medij, težina pridruženih ozljeda alveole te spretnost operatera.

U komplikacije nakon replantacije se ubrajaju : nekroza pulpe, resorpcija korijena te komplikacije zbog gubitka zuba (1).

- **NEKROZA PULPE**

Kod replantacije zuba sa završenim rastom korijena, gotovo se uvijek može očekivati nekroza pulpe te će biti nužno endodontsko liječenje replantiranog zuba.

Nekroza se klinički očituje:

- A) **DISKOLORACIJOM ZUBA** – siva boja krune zuba nekoliko tjedana nakon traume znak je koji upućuje na nekrozu pulpe.
- B) **NEGATIVAN TEST VITALITETA PULPE** – funkcijska obnova živčanih vlakana obično se postiže oko 35 dana nakon replantacije. U to vrijeme moguće je elektrostimulacijom provocirati reakciju pulpe.
- C) **RADIOGRAFSKI NALAZ** - nekroza pulpe se može na rtg-u vidjeti kao lokalizirana, ograničena periapikalna upala. U akutnoj fazi nije vidljiva na rtg-u, nego tek kada uzrokuje resorptivne promijene u periapikalnom prostoru.

- **RESORPCIJA KORIJENA**

Dugo ekstraoralno vrijeme, dehidracija zuba te manipulacija pri replantaciji zuba doprinose odumiranju stanica periodontalnog ligamenta i nastanku resorpcije korijena.

- **KOMPLIKACIJE ZBOG GUBITKA ZUBA**

Komplikacije nastaju zbog gubitka izbijenog zuba koji nije replantiran jer nije ni pronađen, ili je pacijent bio u općem teškom stanju (npr. koma) koje nije dopuštalo pravodobnu replantaciju izbijenog zuba. Ukoliko se pravodobno ne izradi držač mjesta ili nadomjestak izbijenog zuba, susjedni se zubi pomiču i gubi prostor.

2. SVRHA RADA

Replantacija i imobilizacija su postupak izbora liječenja izbijenog zuba. Prilikom avulzije dolazi do kidanja periodontalnog ligamenta, dio ostaje u alveoli, a dio na korijenu zuba. Cilj liječenja je održati tkivo pulpe i periodontni ligament vitalnim. Brza replantacija i što kraće ekstraoralno vrijeme najbitniji su čimbenici za uspješno liječenje izbijenog zuba. Smatra se da periodontalni ligament održava svoju vitalnost unutar 15 – 20 minuta. Zubi koji su replantirani unutar tog vremena imaju najbolju prognozu i najbolje izgleda za cijeljenje periodontalnog ligamenta (2).

Svrha ovoga rada je prikazati hitni postupak, terapiju i komplikacije nakon avulzije zuba.

3. HITNI POSTUPCI KOD AVULZIJE ZUBA

Prilikom avulzije zuba dolazi do ozljede alveolarne kosti, cementa, periodontnog ligamenta, gingive i pulpe. Avulzija zuba zahtijeva temeljit pregled orofacijalnih struktura pacijenta te uzimanje anamneze.

Od pacijenta je potrebno prikupiti podatke važne za izbor terapijskog pristupa. Najvažniji podatak je vrijeme proteklo od izbijanja zuba do dolaska u stomatološku ordinaciju. Vrijeme od 15 minuta nakon izbijanja zuba smatra se granicom za preživljavanje pulpe, a stanice periodontnog ligamenta mogu preživjeti do 30 minuta nakon traume (23).

KLINIČKI PREGLED

A) EKSTRAORALNI PREGLED

Traumatske ozljede zuba su često udružene sa drugim ozljedama orofacijalne regije. Prilikom pregleda obratiti pozornost na ekstraoralne rane, hematome, prijelome kostiju ličnog skeleta. Laceracijske ili kontuzijske ozljede u području glave mogu upućivati na prijelome kostiju viscerokranija.

B) INTRAORALNI PREGLED

Mnogi pacijenti osim ozljeđenih zubi imaju i ozljedu mekih tkiva, usnice, gingive ili čeljusti. Traumom zahvaćeno područje treba očistiti od prljavštine, odstraniti krv ili boju, očistiti zube pa tek tada prosuditi o kakvoj se ozljedi radi. Roditelji često ne primjete nedostatak zuba jer laceracije, hemoragije dominiraju kliničkom slikom. Kod avulzije zuba vidimo praznu alveolu, ali dijagnozu je potrebno provjeriti rtg snimkom. Važno je sistematično

pregledati sve zube. Palpacijom je potrebno provjeriti mobilnost i moguću lom krune susjednih zuba i zuba antagonista te dijela alveolarnog grebena u području ozljede. Potrebno je pregledati okluziju pacijenta. Poremećaji okluzije mogu biti znak frakture čeljusti ili kondila. Pregledom izbijenog zuba utvrdi se stadij razvoja apeksa, moguće frakture korijena ili krune, karijesni proces, oštećenje periodontalnog ligamenta i stupanj kontaminiranosti

C) RADIOGRAFSKI PREGLED

Rendgen snimka prikazuje praznu alveolu u kojoj se mogu vidjeti frakturalne linije. Ako je prilikom traume frakturirala koštana podloga zuba, prije replantacije je potrebno reponirati frakturalne ulomke i imobilizacijski splint zadržati u ustima 4-6 tjedana kako bi mogla zacijeliti kost. Na snimci je potrebno analizirati susjedne zube i njihove parodontne prostore te evaluirati stupanj razvoja korijena u trenutku traume. Ako se radi o avulziji u mliječnoj denticiji, potrebno je utvrditi stanje trajnog nasljednika.

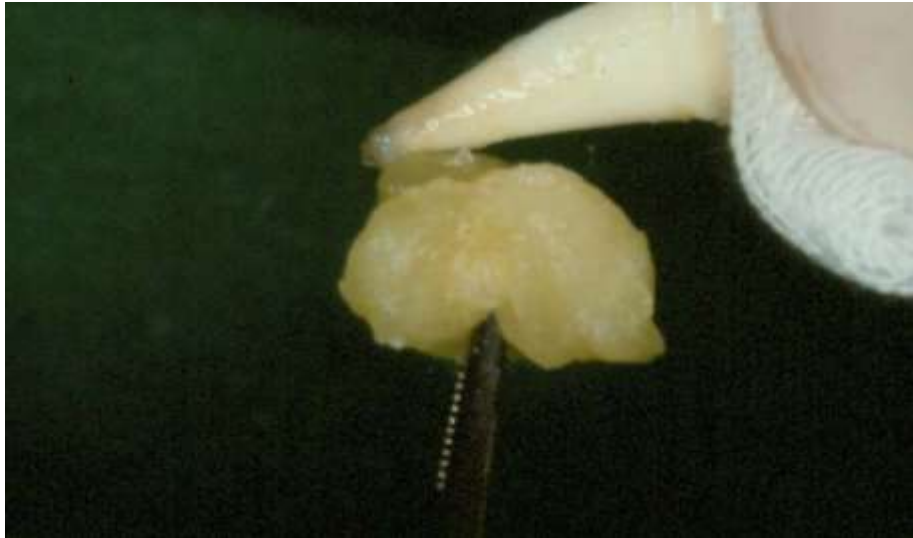
Ekstraoralno vrijeme najvažniji je čimbenik uspjeha replantacije. Što je zub kraće vrijeme izvan alveole, to je uspjeh replantacije veći.

Hitni postupak započinje čišćenjem područja oko izbijenog zuba sterilnom gazom namočenom u fiziološku otopinu kako bi se uklonile nečistoće i krvne ugruške. Potrebno je također načiniti i rendgensku snimku ozlijeđenog područja kako bi se ustanovio moguću prijelom alveolne kosti. Prije replantacije alveolu je potrebno isprati fiziološkom otopinom. Zatim se zub pažljivo vraća u alveolu u što je moguće više prvobitni položaj. Kada je zub vraćen, fiksira se žičano-kompozitnim udlagama

koji u ustima stoje oko 1 do 2 tjedna dok vlakna periodontalnog ligamenta ponovno ne zacijele. Najveću šansu za uspješnu replantaciju imaju mladi trajni zubi s nezavršenim razvojem korijena. Najčešća komplikacija nakon replantacije je resorpcija korijena.

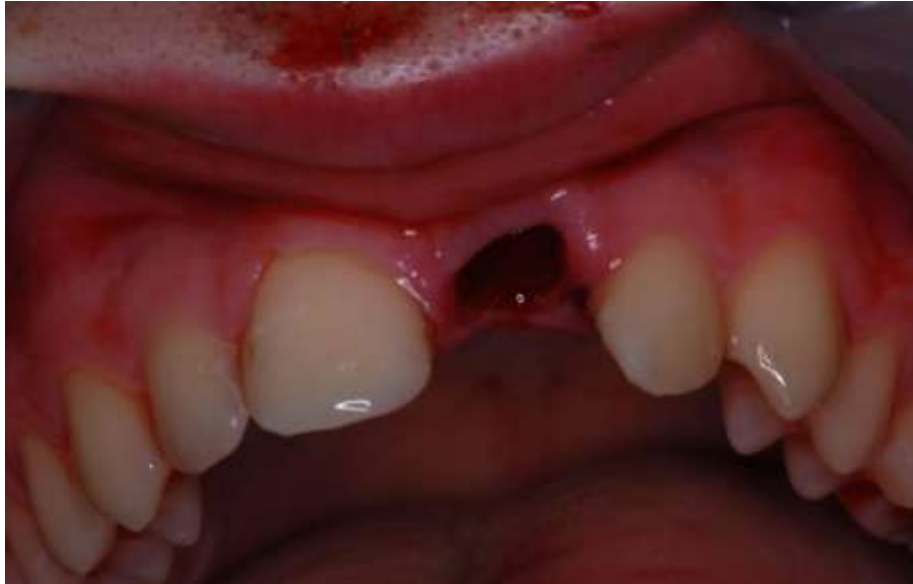Optimalno je izbijeni zub replantirati na mjestu nezgode ako postoji osoba koja ima potrebno znanje i spremna je to učiniti. Prije zahvata potrebno je izbijen zub isprati pod mlazom tekuće vode i odmah ga replantirati. Ako je zub držan na suhome, većina stanica periodontalnog ligamenta ne preživi duže od 5 do 15 minuta takve ekstraoralne uvjete. Zbog toga hitna replantacija bez držanja zuba u posebnom mediju znači replantaciju unutar 5 do 15 minuta nakon avulzije. Ako nije moguća trenutna replantacija potrebno je osigurati prikladne uvjete za preživljavanje periodontalnog ligamenta izbijenog zuba što je moguće duže i transport zuba s pacijentom do stomatološke ambulante (2).

Mediji za čuvanje izbijenog zuba ključni su za preživljavanje stanica periodontalnog ligamenta preostalih na površini korijena. Za to se mogu koristiti posebni mediji za kulturu stanica (ViaSpan, HBSS, DentoSafe) te niz medija koji su široko dostupni kao što su slina, fiziološka otopina i mlijeko. Zub čuvan u medijima kao što su slina, fiziološka otopina i mlijeko pokazuje usporenu smrt stanica periodontalnog ligamenta, ali se zub u njima može održati kratko vrijeme. Držanje zuba u vodi za piće duže od 20 minuta ima štetno djelovanje na stanice periodontalnog ligamenta (2).



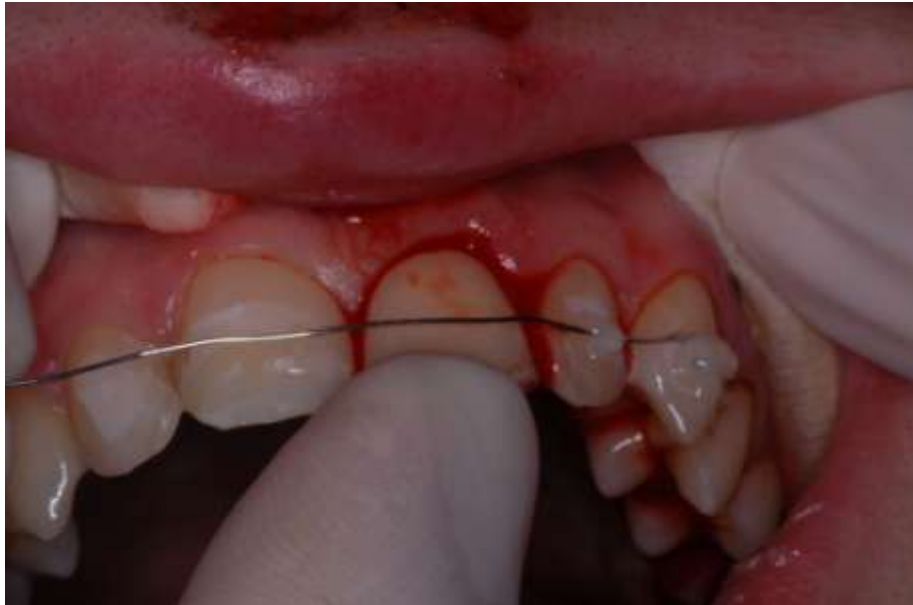Slika 4. Priprema zuba prije replantacije; ispiranje fiziološkom otopinom.

(Preuzeto: Domagoj Glavina)

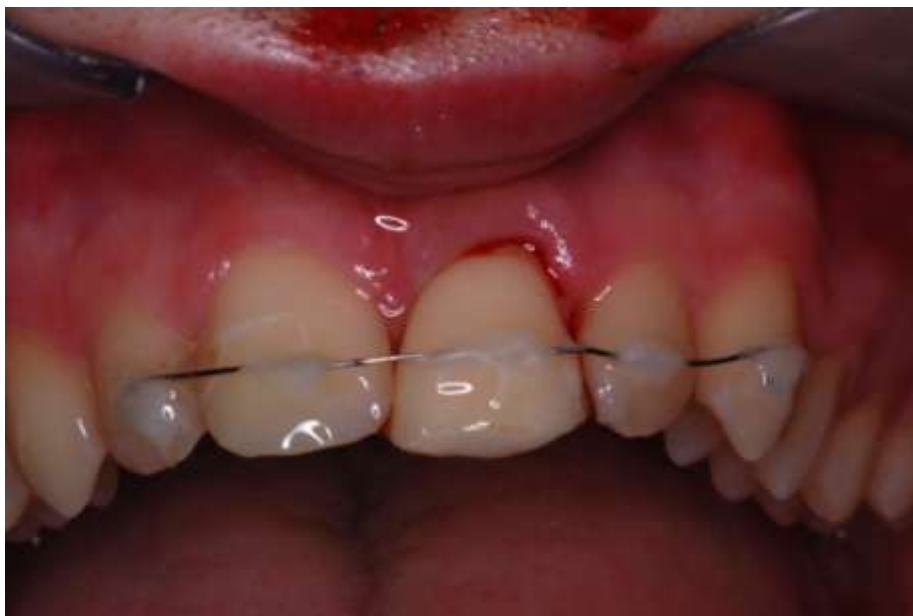

Slika 5. Priprema alveole prije replantacije 21; ispiranje fiziološkom otopinom

(Preuzeto: Domagoj Glavina)

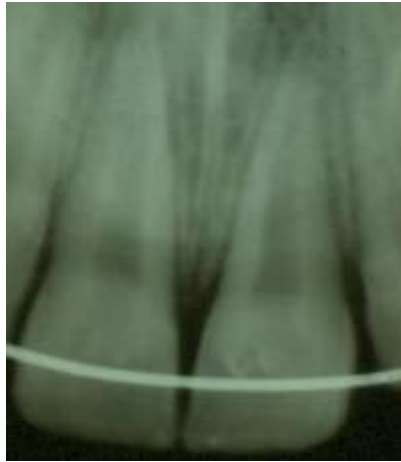

Slika 6. Žičano-kompozitni splint fiksiran na susjedne zube i repozicija izbijenog zuba. (Preuzeto: Domagoj Glavina)



Slika 7. Replantiran i imobiliziran izbijeni zub (21)

(Preuzeto: Domagoj Glavina)



Slika8. Rendgenogram nakon replantacije pokazuje ispravnu repoziciju izbijenog zuba i žicu splinta. (Preuzeto: Domagoj Glavina)

4. RASPRAVA

Za preživljavanje zuba nakon replantacije najvažnije je očuvati vitalitet stanica periodontalnog ligamenta na površini korijena izbijenog zuba.

Da bi stanice periodontalnog ligamenta preživjele ne preporuča se uporaba dezinficirajućih ili kaustičnih sredstava jer se time uništava periodontalni ligament.

Kontraindicirano je čišćenje korijena struganjem jer tim postupkom uklanjamo periodontalni ligament i povećava se mogućnost nastanka ankiloze i resorpcije (24).

Izbijeni zub prije replantacije držati u odgovarajućem mediju koji će omogućiti preživljavanje većine stanica periodontalnog ligamenta do trenutka replantacije

(10, 18, 19). Prije replantacije alveolu zuba isprati fiziološkom otopinom, kojim zuba isprati fiziološkom otopinom, replantirati i imobilizirati žičano – kompozitnim splintom. Za izradu splinta je potrebna fleksibilna žica promjera 0.1 mm. Takva imobilizacija omogućuje minimalne pokrete zuba u alveoli što je važno za proces cijeljenja periodontalnog ligamenta. Žičano- kompozitni splint danas se uzima kao standard pri fiksaciji replantiranog zuba, iako postoje razni načini imobilizacije replantiranog zuba u alveolu nakon avulzije (1). Revaskularizacija pulpe nakon replantacije zuba ovisi o ekstraoralnom vremenu, mediju u kojem je pohranjen zub do replantacije, stanju razvijenosti korijena i duljini i širini pulpne komore. Što je veličina pulpne komore manja, šansa za revaskularizacijom pulpe je veća. Kod zuba s otvorenim apeksom, više od 2 mm, vjerojatna je revaskularizacija pulpe i nastavak razvoja korijena. Ukoliko je završen rast i razvoj korijena, pulpa nakon replantacije postaje nekrotična pa ju je potrebno ekstirpirati, a korijenski kanal ispuniti preparatom kalcijeva hidroksida. Time se prevenira aktiviranje osteoklasta na

površini korijena i resorpcija korijena zuba (1). Komplikacije koje mogu nastati nakon replantacije su nekroza pulpe, površinska resorpcija, nadomjesna resorpcija, upalna resorpcija, gubitak marginalnog pričvrstka i gubitak zuba (1). Ukoliko dođe do gubitka zuba nakon avulzije potrebno je izraditi protetski nadomjestak, zatvoriti prostor ili osigurati prostor ortodontskim liječenjem za kasniji protetski nadomjestak (1). Cvek i suradnici pokazali su da suho ekstraoralno razdoblje od 20 – 40 minuta rezultira ankilozom u 40% slučajeva, a ako to razdoblje iznosi 60 minuta ili više, ankiroza nastupa u 100% slučajeva (25). Alveola izbijenog zuba je najbolji medij za transport do najbliže ordinacije. Imedijatna replantacija je rijetko kad izvedena jer se osobe prisutne pri avulziji boje replantirati zub. Ako nije moguće odmah na mjestu ozljede vratiti zub u alveolu, potrebno ga je pohraniti u transportni medij i što prije, zajedno s pacijentom, dopremiti do stomatologa. Obična voda je najlošiji izbor za očuvanje stanica na površini korijena. Nešto su bolji medij mlijeko i vlastita slina. Najbolji način za pohranu i transport zuba su specijalizirani mediji poput ViaSpan medija za transplantaciju tkiva i organa, HBSS otopine te DentoSafe medija. HBSS otopina održava vitalnost parodonta oko 24 sata, DentoSafe i do 53 sata, s tim da se zub nakon 24 sata mora staviti u novu bočicu. ViaSpan medij na 30 minuta prije replantacije poboljšava cijeljenje periodontalnog ligamenta i prognozu replantiranog zuba (19). Kako bi započeli ispravnu terapiju avulzije nakon replantacije, potrebno je znati je li završen rast i razvoj korijena izbijenog zuba, radi li se o mliječnom ili trajnom zubu. Mliječne zube se ne preporučuje vraćati u alveolu jer prilikom replantacije može doći do ozljeđivanja zametka trajnog zuba te replantirani mliječni zubi vrlo često razviju nekrozu pulpe (22). Za stabilizaciju zuba je najbolje koristiti semi- rigidne splintove. Oni se sastoje od ortodontske žice i kompozita kojim se žića

učvršćuje na zube, od ortodontske žice i gumastog materijala za privremene krunice ili od mekane legure poput titana. Ti materijali povezuju dva susjedna zuba s replantiranim zubom. Ako za imobilizaciju upotrijebimo kompozit ili Ribbond traku (koja je impregnirana smolom i rigidna) dobili smo rigidni splint. On je manje povoljan za cijeljenje replantiranog zuba u odnosu na semi-rigidni splint. Splint treba biti udaljen od gingive kako bi se omogućila dobra oralna higijena. Za vrijeme polimerizacije splinta, pacijent treba zagristi kako bi se osigurala korektna repozicija zuba koja ne smeta okluziji. Imobilizacija se preporučuje u trajanju od 7 do 10 dana. Smatra se da fiksacija replantiranog zuba traje samo toliko koliko je potrebno da vlakna periodontalnog ligamenta ponovo zacijele i srastu. Cijepljenje protiv tetanusa je preporučeno ako je prošlo više od 5 godina od posljednjeg cijepljenja. Pacijentu se preporučuje dva tjedna jesti samo meku hranu, četkati zube poslije svakog jela mekom četkicom, apstinirati od sporta te koristiti klorheksidin (0.12-0.2%) za ispiranje usta 2 puta dnevno kroz tjedan dana. Dokazano je da klorheksidin ima svojstvo inhibitora matriksne metaloproteinaze. Zbog toga topikalna aplikacija klorheksidina može ubrzati cijeljenje periodontalnog ligamenta nakon traume i prevenirati degradaciju kolagenih vlakana tijekom cijeljenja nakon replantacije.

5. ZAKLJUČAK

Traumatske ozljede zubnih tkiva i okolnih struktura sve su više zastupljene u suvremenom načinu života. Najčešće se događaju u dječjoj dobi, između 1-3 godine i 8-11 godina starosti. Avulzija ili izbijanje zuba je najteži oblik dentalne traume. Dolazi u svega 1-3 % od svih trauma zuba, a hitno liječenje najvažnije je za uspjeh i ostanak zuba u čeljusti. Rani gubitak zuba negativno utječe na djetetov psihosocijalni razvoj. Brza replantacija i što kraće ekstraalveolarno vrijeme najbitniji su čimbenici za uspješno liječenje izbijenog zuba. Mediji za čuvanje izbijenog zuba pridonose uspjehu terapije, stoga bi trebali biti dostupni u svim dječjim vrtićima, školama i sportskim klubovima. Potrebno je raditi na konstantnoj edukaciji populacije (učitelji, roditelji, djeca) o značaju dentalnih trauma te o pravilnom postupanju u slučaju da do njih dođe. Bitno je naglasiti ulogu prevencije dentalnih trauma u vidu nošenja štitnika za zube prilikom sportskih aktivnosti.

6. SAŽETAK

Avulzija zuba (exarticulatio) definira se kao potpuno izbijanje zuba iz pripadajuće alveolarne čašice. Od svih traumatskih ozljeda zuba avulzija zuba je razmjerno rijetka, od 0.5% - 16% u trajnoj, te od 7% - 13 % u mliječnoj denticiji. Najčešća komplikacija nakon replantacije je resorpcija korijena replantiranog zuba. Histološka istraživanja pokazuju razvoj tri vrste resorpcijskih procesa nakorijenu replantiranih zuba: površnu, zamjensku (ankiloza) i upalnu resorpciju. Brojni su čimbenici koji utječu na prognozu replantiranog zuba. Klinička su istraživanja pokazala da su to u prvom redu dužina ekstraalveolarnog razdoblja, medij u kojem je pohranjen avulzirani zub te faza razvoja zubnog korijena. Replantaciju zuba je potrebno učiniti bez obzira kada se pacijent javi. Time se ulijeva povjerenje pacijenta da je učinjeno sve da terapija uspije, iako mogućnost komplikacija raste sa dužim vremenom proteklim od avulzije do početka terapije. Replantacija izbijenog zuba u djeteta nije važna samo s funkcijskog stajališta, već ima ogroman psihološki, emocionalni i socijalni značaj za dijete i čitavu obitelj.

7. SUMMARY

Tooth avulsion is the complete displacement of tooth from its socket in alveolar bone. Of all traumatic injuries tooth avulsion is relatively rare, 0.5% - 16 % in the permanent dentition and 7% - 13% in the primary dentition. Most replanted teeth after a certain time develop root resorption. Human histological studies show that there are three types of tooth root resorption: superficial, replacement (ankylosis) and inflammatory resorption. There are many factors that affect on replanted tooth prognosis. Clinical studies have shown these are firstly the length of extra alveolar period, the medium in which avulsed tooth is stored and development phase of the dental root. Tooth replantation has to be done regardless of the time patient had come. This reassures patient that the dentist did everything so therapy does not fail, even though possibility of complications increases with time between avulsion and therapy. Replantation of child's avulsed tooth is not only important from the functional point of view, but has also huge psychological and social significance for the child and the whole family.

8. LITERATURA

1. Škrinjarić I. Traume zuba u djece. Zagreb: Globus; 1988.
2. Škrinjarić I, Škrinjarić T, Goršeta K, Čuković-Bagić I, Verzak Ž. Hitni i preventivni postupci kod trauma zuba u djece. *Peadiatr Croat.* 2010; 54 (Supl 1): 154-62.
3. Andreasen JO, Andreasen FM, Bakland LK, Flores MT. Traumatske ozljede zubi. Jastrebarsko: Naklada Slap; 2008.
4. Andreasen JO, Kristerson L. The effect of limited drying or removal of the periodontal ligament. Periodontal healing after replantation of mature incisors in monkeys. *Acta Odontol Scand* 1981; 39:1-13.
5. Andreasen JO. Traumatic Injuries of the teeth. Munksgaard, 1981.
6. Andreasen JO, Borum MK, Jacobsen HL, Andreasen FM. Replantation of 400 avulsed permanent incisors. 4. Factors related to periodontal ligament healing. *Endod Dent Traumatol* 1995; 11:76-89.
7. Goran Koch, Sven Poulsen. Pedodonticija- klinički pristup. Zagreb, Naklada Slap, 2004.
8. Grgurević J. Traumatske ozljede zubi. *Sonda.* 2002; 6:39-44
9. Šutalo J. Patologija i terapija tvrdih zubnih tkiva. Zagreb: Naklada Zadro; 1994.
10. Škrinjarić T, Glavina D. Mediji za čuvanje i transport izbijenog zuba. *Sonda* 7, 2005; (12, 13): 67-9.
11. Vodanović M. Avulzija ili traumatsko izbijanje zuba. *Zdrav život.* 2008; 7 (55):62-5.

12. Trope M. Clinical management of the avulsed tooth: present strategies and future directions. *Dent Traumatol.* 2002; 18:1-11.
13. Sokolić M. Traume zuba. Diplomski rad. Zagreb; 2009.
14. Aras MH, Ozcan E, Zorba YO, Aslan M. Treatment of traumatized maxillary permanent lateral and central incisors horizontal root fractures. *Indian J Dent Res.* 2008;19:354-6.
15. Adil NF, Ahmed SS, Jindal MK, Arshad SH. Delayed replantation of avulsed teeth. *J Indian Soc Pedod Prev Dent.* 2007;25:17-9.
16. Ashkenazi M, Sarnat H, Keila S. In vitro viability, mitogenicity and clonogenic capacity of periodontal ligament cells after storage in six different media. *Endod Dent Traumatol* 1999; 15:149-56.
17. Doyle DL, Dumsha TC, Dydiskis RJ. Effect of soaking in Hank's balanced salt solution or milk on PDL cell viability of dry stored human teeth. *Endod Dent Traumatol* 1998; 14:221-4.
18. Courts FJ, Mueller WA, Tabeling HJ. Milk as an interim storage medium for avulsed teeth. *Pediatr Dent* 1983; 5:183-186.
19. Pohl Y, Tekin U, Boll M, Filippi A, Kirschner H. Investigations on a cell culture medium for storage and transportation of avulsed teeth. *Aust Endod J* 1999; 25:70-75.
20. American Academy of Pediatric Dentistry. Pediatric dental trauma card – Primary teeth, permanent teeth. Chicago, III: American Academy of Pediatric Dentistry 2002:2.
21. Hiltz J, Trope M. Vitality of human lip fibroblasts in milk, Hanks Balanced salt solution and ViaSpan storage media. *Endodon Dent Traumatol.* 1991; 7:69-72.

22. Guidelines for the management of traumatic dental injuries. III. Primary teeth. *Dent Traumatol.* 2007;23:196-202.
23. Donaldson M, Kinirons MJ. Factors affecting the onset of resorption in avulsed and replanted incisor teeth in children. *Dent Traumatol* 2001;17:205-9.
24. Loe H, Waerhaug J. Experimental replantation of teeth in dogs and monkeys. *Arch Oral Biol.* 1961;3:176-84.
25. Cvek M, Granath LE, Hollender I. Treatment of nonvital permanent incisors with calcium hydroxide. Part 3. Variation of occurrence of ankylosis of reimplanted teeth with duration of extra-oral period and storage environment. *Odontol Revy.* 1974;25:43-56.

9. ŽIVOTOPIS

Ana Miškić rođena je u Đakovu 14. 06. 1990. godine, gdje je završila osnovnu školu i gimnaziju 2009. Stomatološki fakultet Sveučilišta u Zagrebu upisuje u akademskoj godini 2009/2010. Apsolvirala je u redovnom roku 2015. godine.