

Djelomična ekstrakcija zuba primjenom "socket-shield" tehnike i tehnike djelomičnog potapljanja zuba

Sitnik, Daria

Master's thesis / Diplomski rad

2021

Degree Grantor / Ustanova koja je dodijelila akademski / stručni stupanj: **University of Zagreb, School of Dental Medicine / Sveučilište u Zagrebu, Stomatološki fakultet**

Permanent link / Trajna poveznica: <https://um.nsk.hr/um:nbn:hr:127:512231>

Rights / Prava: [Attribution-NonCommercial 4.0 International](#)/[Imenovanje-Nekomercijalno 4.0 međunarodna](#)

Download date / Datum preuzimanja: **2024-07-03**



Repository / Repozitorij:

[University of Zagreb School of Dental Medicine Repository](#)





Sveučilište u Zagrebu

Stomatološki fakultet

Daria Sitnik

**DJELOMIČNA EKSTRAKCIJA ZUBA
PRIMJENOM *SOCKET-SHIELD* TEHNIKE I
TEHNIKE DJELOMIČNOG POTAPLJANJA
ZUBA**

DIPLOMSKI RAD

Zagreb, 2021.

Rad je ostvaren na Zavodu za parodontologiju Stomatološkog fakulteta Sveučilišta u Zagrebu

Mentor rada: izv. prof. dr. sc. Darko Božić, Zavod za parodontologiju Stomatološkog fakulteta
Sveučilišta u Zagrebu

Lektor hrvatskog jezika: mag. educ. philol. croat. Daniela Božanić

Lektor engleskog jezika: mag. educ. philol. eng. Lucija Subašić

Sastav Povjerenstva za obranu diplomskog rada:

1. _____
2. _____
3. _____

Datum obrane rada: _____

Rad sadrži: 32 stranice

0 tablica

8 slika

1 CD

Osim ako nije drukčije navedeno, sve ilustracije (tablice, slike i dr.) u radu izvorni su doprinos autora diplomskog rada. Autor je odgovoran za pribavljanje dopuštenja za korištenje ilustracija koje nisu njegov izvorni doprinos kao i za sve eventualne posljedice koje mogu nastati zbog nedopuštenog preuzimanja ilustracija, odnosno propusta u navođenju njihovog podrijetla.

Zahvala

Hvala mom mentoru izv.prof.dr.sc. Darku Božiću što nesebično dijeli svoje znanje i stručnost.

Hvala mojim predivnim roditeljima i bratu koji su uvijek i bezuvjetno bili moja snaga tijekom školovanja, koji su me voljeli i bodrili cijelim putem. Hvala mom Marku što mi je ljubav i podrška u ostvarivanju snova. Ovaj rad posvećujem vama.

Hvala mojim prijateljima i obitelji što su mi uveseljavali studentske dane te ih učinili najljepšim uspomenama.

Djelomična ekstrakcija zuba primjenom *socket-shield* tehnike i tehnike djelomičnog potapljanja zuba

Sažetak

Socket-shield tehnika je modificirani način imedijatne postave implantata u ekstrakcijsku alveolu. Tehnike očuvanja alveolarnog grebena razvijale su se od 1989. godine, a tehniku koju danas poznajemo opisao je 2010.godine Hürzeler sa svojim suradnicima. Naime, problematika odgođene postave implantata leži u tome da je smanjenje bukolingvalne širine 50% u razdoblju do dvanaest mjeseci nakon ekstrakcije zuba. *Socket-shield* tehnika nudi rješenje problemu resorpcije grebena, poglavito bukalnog, podložnijeg smanjenju vertikalne dimenzije. Za takav tip zahvata odlučuje se kod zubi koji su indicirani za ekstrakciju, međutim, imaju zdrav parodont i uredan nalaz bukalnog dijela korijena.

Prilikom izvođenja zahvata, ostavlja se bukalni fragment korijena zuba dok se palatinalni ekstrahira. Bukalni fragment postaje štit koji se po određenom protokolu oblikuje. Nakon toga slijedi imedijatna postava implantata bez uskog dodira sa štitom. Nakon tri mjeseca dokazano je stvaranje kosti između implantata i štita te oseointegracija implantata. Ukoliko nalaz zadovoljava, implantat se optereti trajnim nadomjestkom.

U situacijama u kojima se ne ide u imedijatnu postavu implantata, a želi se sačuvati volumen alveolarnog grebena, koristi se tehnika potapljanja zuba (*root submergance tehnika*) ili djelomičnog potapljanja zuba (*pontic-shield tehnika*). Obje tehnike pokazuju učinkovitost u očuvanju visine alveolarnog grebena nakon vađenja zuba i nude zadovoljavajuću estetiku.

Ključne riječi: *socket-shield* tehnika; *pontic-shield* tehnika; tehnika potapljanja zuba; dentalna implantologija; očuvanje alveolarnog grebena

Partial extraction therapy using Socket-Shield and Pontic-Shield Technique

Summary

The socket-shield technique is a modified method of immediate implant placement in the extraction alveolus. The techniques for preserving the alveolar ridge have been developing since 1989, however, the technique we know today was described in 2010 by Hürzeler and his associates. Namely, the problem of delayed implant placement lies in the fact that the reduction in buccolingual width is 50% in the period up to twelve months after tooth extraction. The socket-shield technique offers a solution to the problem of ridge resorption, especially buccal, more susceptible to the reduction of the vertical dimension. This type of procedure is chosen for teeth that are indicated for extraction but have a healthy periodontium and a neat finding of the buccal part of the root.

When performing the procedure, a buccal fragment of the tooth root is left while the palatal is extracted. The buccal fragment becomes a shield that is shaped according to a certain protocol. This is followed by immediate placement of the implant without close contact with the shield. After three months, bone formation between the implant and the shield as well as osseointegration of the implant were demonstrated. If the result is satisfying, the implant is loaded with a permanent replacement of the tooth.

In situations where the immediate placement of the implant is not performed, and the volume of the alveolar ridge is to be preserved, the root submergence technique or the pontic-shield technique is used. Both techniques show efficacy in maintaining the height of the alveolar ridge after tooth extraction and offer satisfactory aesthetics.

Keywords: socket-shield technique; pontic-shield technique; root submergence technique; dental implantology; alveolar ridge preservation

SADRŽAJ

1 UVOD.....	1
2 POSTEKSTRAKCIJSKO ZACJELJIVANJE	4
2.1. Građa alveolarne kosti.....	5
2.2. Građa parodontnog ligamenta.....	5
2.3. Razlika između zuba i implantata	6
2.4. Cijeljenje kosti	7
2.4.1. Intraalveolarni procesi	7
2.4.2. Ekstraalveolarni procesi.....	8
2.4.2.1. Snopasta kost.....	9
2.5. Tehnika potapljanja zuba	10
2.6. Socket-shield tehnika	11
2.6.1. Preoperativna priprema.....	12
2.6.2. Tijek kirurškog zahvata	14
2.7. Problematika.....	16
2.7.1. Komplikacije	17
2.7.1.1. Marginalni gubitak alveolarne kosti	17
2.7.1.2. Eksterno i interno izlaganje štita	19
2.8. Nadomjesci u <i>socket-shield</i> tehnici.....	20
2.9. Tehnika djelomičnog potapljanja zuba	20
3 RASPRAVA	22
4 ZAKLJUČAK	24
5 LITERATURA.....	26
6 ŽIVOTOPIS	31

Popis skraćenica

PDL-parodontni ligament

RST-root submergance tehnika

RP-ridge preservation

CCS-caklinsko-cementno spojište

SST- socket-shield tehnika

PRF-platelet rich fibrin

PST-pontic-shield tehnika

Dentalna implantologija je grana stomatologije koja je u posljednjih nekoliko desetljeća doživjela intenzivan razvitak. Trenutno je nezaobilazan i važan dio protetskog liječenja kojeg prakticiraju stomatolozi diljem svijeta. Uspjeh liječenja dentalnim implantatima ovisi o planiranju samog zahvata, izboru materijala i tehnika postavljanja istog, preciznosti te uspješnom rješavanju eventualnih komplikacija koje nastanu za vrijeme ili poslije zahvata. Stomatolog koji provodi implantološku terapiju mora biti u suradnji sa specijalistima protetike, oralne kirurgije, parodontologije, ortodontije, zubnim tehničarima te imati u vidu brojne indikacije i kontraindikacije. Danas se pacijenti sve više okreću implantološkoj terapiji prilikom gubitka jednog ili više zuba zbog jednostavnosti zahvata te dugoročnosti rada. Implantološka terapija nužna je radi zadržavanja funkcije cijelog stomatognatog sustava te zdravlja oralne šupljine. Spoj zdravlja i adekvatne funkcije rezultira zadovoljavajućom estetikom osmijeha.

Uspješna implantološka terapija, kakvu danas poznajemo, nije rezultat isključivo oseointegracije, nego i potpune integracije zdravog i estetski zadovoljavajućeg periimplantnog tkiva koje okružuje protetski dio na implantatu (1). Zdrava kost zadržana oko koronalnog dijela implantata potpomaže uspostavljanju biološke širine, točnije vezivnog tkiva i dugog spojnog epitela. (2). Oblik i visina alveolarnog grebena u uskoj su povezanosti sa zubima. Naime, sami zubi određuju izgled grebena te okolne mekotkivne sluznice. Dođe li do propadanja struktura koje drže zub u alveoli ili ekstrakcije zuba, započinje proces pregradnje i resorpcije alveolarne kosti te resorpcije okolne sluznice (3). Kako bi prevenirali takav slijed događanja, znanstvenici su se okrenuli ispitivanju različitih metoda koje bi mogle pomoći u očuvanju alveolarnog grebena nakon ekstrakcije zuba. Tako su nastale tehnike očuvanja alveolarnog grebena (*alveolar ridge preservation techniques*). Walker i suradnici dokazali su kako RP neće u potpunosti spriječiti resorpciju, ali će bitno umanjiti razliku između bukalne i lingvalne strane (4). Upravo proučavajući rezultate, rođene su tehnike očuvanja grebena, tehnika potapljanja zuba (*root submergence* tehnika, RST), tehnika djelomičnog potapljanja zuba (*pontic-shield* tehnika, PST) te *socket-shield* tehnika (SST).

Za doktora dentalne medicine poseban izazov predstavlja osmisliti terapiju koja će pacijentu omogućiti dugotrajno zadovoljstvo njegovim osmijehom i zdravlje oralnih struktura. Svrha ovog rada je prikazati prednosti *socket-shield* tehnike i tehnike djelomičnog potapljanja

zuba, pojasniti protokol cijelokupne terapije te upozoriti na moguće komplikacije koje mogu nastati prilikom operativnog zahvata.

2 POSTEK STRAKCIJSKO ZACJELJIVANJE

2.1. Građa alveolarne kosti

Alveolarna kost je nastavak kosti maksilarne i mandibularne kosti. Ona tvori i podupire zubne alveole. Gubitkom zuba dolazi do njezine resorpcije. Sastoji se od kosti koje stvaraju stanice zubnog folikula (prava alveolarna kost) i stanice koje su neovisne o razvoju zuba. Ona se sastoji od 65% anorganske supstance, 35% organske supstance te vode. Alveolarna kost, cement korijena i parodontni ligament skupa tvore pričvrtni aparat (parodont) koji resorbira i distribuira silu koja nastaje pri mastikaciji i kontaktom između zuba. Zidovi alveola obloženi su kompaktnom kosti, a područje između alveola ispunjeno je spužvastom kosti (spongiozom). Spongioza je sačinjena od koštanih trabekula. Debljina bukalne i lingvalne stijenke mijenja se ovisno o području. Od inciziva do premolara bukalni je kortikalni tanji od lingvalnog dok je u području molare bukalna strana deblja od lingvalne. S bukalne strane na određenim mjestima može nedostajati kost na koronalnim dijelovima korijena što se naziva dehiscijencija. Ukoliko postoji kost na najkoronalnijem dijelu, defekt se zove fenestracija. Takvi defekti karakterističniji su za prednje zube nego za stražnje. Na rendgenogramu, kompaktna kost koja okružuje alveolu, naziva se *lamina dura*, ocrta alveolu i perforirana je *Volkmanovim* kanalićima. Kroz njih prolaze krvne žile, limfne žile i živci iz alveolarne kosti u parodontni ligament. Sloj kosti u kojem se sidre snopovi *Sharpeyevih* vlakana naziva se „sidrena kost” ili prava alveolarna kost. Ona se nalazi na unutrašnjoj strani koštanog zida alveole. Prehrana kosti osigurana je krvnim žilama u *Haversovim* kanalima i spojnim žilama u *Volkmanovim* kanalima (5).

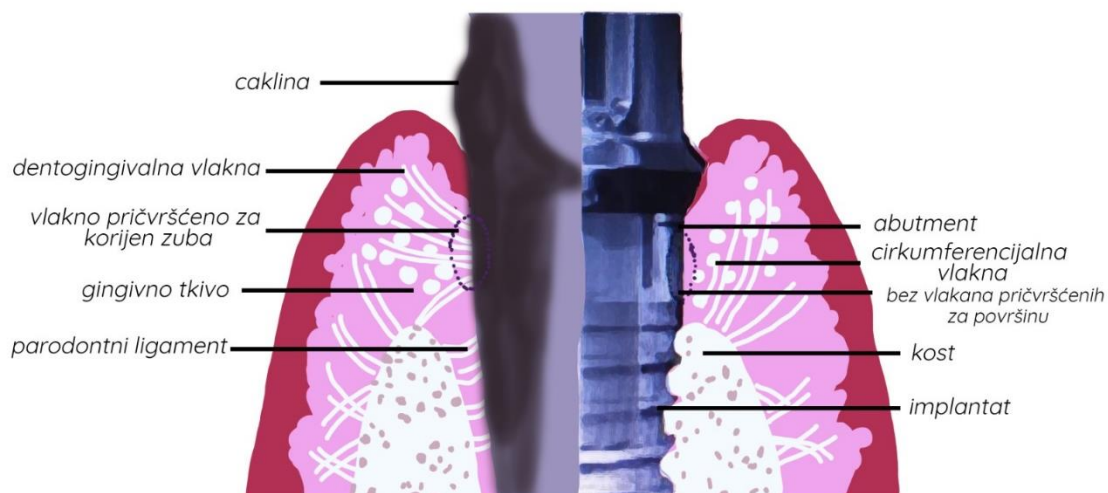
2.2. Građa parodontnog ligamenta

Parodontni ligament bogato je vezivno tkivo koje se sastoji od krvnih žila, stanica te živaca. On spaja cement korijena zuba s laminom durom alveolarne kosti. U koronalnom smjeru on se nastavlja u laminu propriju gingive. Prostor parodontnog ligamenta je u obliku pješčanog sata te je najuži na polovici korijena. Njegova širina iznosi oko 0.25 mm (od 0.2 do 0.4 mm). Funkcija parodontnog ligamenta je amortizacija sila koje djeluju na zub, a prenose se dalje na alveolarni nastavak te kost. Također, fiziološka pomičnost zuba omogućena je postojanjem parodontnog ligamenta. Korijen zuba je s kosti spojen vlaknima koja idu od cementa korijena, protežu se parodontnim ligamentom te se hvataju na kost. Dije se u vlakna alveolarnog grebena, horizontalna vlakna, kosa vlakna te apikalna vlakna. Opskrba krvlju dolazi iz dva neovisna izvora: suprapariostalnih krvnih žila i vaskularnog pleksusa parodontalnog ligamenta. Parodontni

ligament bogat je i pluripotentnim matičnim stanicama. Lokalizirane su najviše u koronalnom i apikalnom dijelu te u furkaciji korijena zuba (6, 7).

2.3. Razlika između zuba i implantata

Kod implantata nešto je drukčiji opis. Za razliku od zuba, kod implantata vezivno tkivo pričvrstne zone (transmukozalni pričvrstak) sadržava više kolagena, a manje fibroblasta i vaskularnih struktura. Kolagena vlakna kod zuba potječu iz cementa i idu okomito na zub, dok kod implantata potječu iz kosti i paralelni su sa implantatom. Ta su vlakna za površinu implantata, kao i zuba, vezani hemidezmosomima. Transmembranski epitel sastoji od zone A (bogatije kolagenom) i zone B (bogatije fibroblastima), a duljina iznosi oko 2 mm. Opskrba krvlju dolazi samo iz suprapariostalnih krvnih žila za razliku od krvne opskrbe zuba gdje krv dolazi i putem vaskularnog plexusa PDL-a. Između zuba i kosti nalazi se parodontni ligament koji amortizira sile, omogućuje fiziološku pomičnost, sadrži obrambene stanice koje se odupiru propadanju okolnog tkiva u slučaju infekcije. Alveola s postavljenim implantatom cijeli ankilozom te dolazi do oseointegracije. Između implantata i alveolarne kosti ne postoji PDL (Slika 1.). Budući da tkiva oko implantata imaju manji broj fibroblasta, dolazi do širenja upalnog infiltrata u sluznicu te apikalnog širenja u srž alveolarne kosti (8, 9).



Slika 1. Razlika između veze okolnog tkiva i alveolarne kosti sa zubom u odnosu na veze s implantatom.

2.4. Cijeljenje kosti

Nakon ekstrakcije zuba, promjene koje se događaju unutar alveolarnog grebena mogu se podijeliti na intraalveolarne i ekstraalveolarne procese.

2.4.1. Intraalveolarni procesi

Intraalveolarni procesi koji se događaju nakon ekstrakcije zuba su zgrušavanje krvi, čišćenje rane, stvaranje tkiva te oblikovanje i preoblikovanje tkiva. Tijekom ekstrakcije zuba dolazi do prekida kontinuiteta krvnih žila te hemoragije. Ekstrakcijska alveola ispunjava se krvlju. Iz krvnih žila u prostor alveole dolaze proteini koji započinju stvaranje fibrinske mreže. Trombociti iz krvi stvaraju agregate te se spajaju s fibrinskom mrežom oblikujući krvni ugrušak (koagulum) bijelih i crvenih krvnih stanica. Koagulum brtvi presječene krvne žile te na taj način zaustavlja krvarenje. On, također, sadržava faktore rasta te tvari koje pojačavaju aktivnost upalnih stanica, proliferaciju, diferencijaciju i sintezu tvari unutar koaguluma. Koagulum je ključan u inicijalnoj fazi cijeljenja rane, međutim, potrebno ga je ukloniti kako bi se unutar alveole formiralo novo tkivo. Nekoliko dana nakon ekstrakcije započinje proces *fibrinolize* te dolazi do raspadanja krvnog ugruška unutar alveole.

Čišćenje rane je iduća faza cijeljenja u kojoj neutrofili i makrofagi migriraju u ranu, okružuju oštećeno tkivo i bakterije te čiste ranu kako bi se omogućilo stvaranje novog tkiva. Osim što su uključeni u čišćenje rane, oni otpuštaju faktore rasta i citokine koji imaju posebnu zadaću poticanja migracije, proliferacije te diferencijacije mezenhimalnih stanica. Kada se detritus ukloni, neutrofili umiru procesom apoptoze, a makrofagi ih uklanjaju. Nakon toga se i makrofagi povlače iz rane.

Iduća faza je stvaranje tkiva. Navedena faza započinje urastanjem izdanaka vaskularnih struktura te mezenhimalnih stanica nalik fibroblastima u alveolu. U trenutku kada mezenhimalne stanice proliferiraju te odlažu matriks na ekstracelularnoj lokaciji dolazi do nastanka granulacijskog tkiva. S vremenom će to tkivo sadržavati makrofage, stanice slične fibroblastima, te velik broj novostvorenih krvnih žila nastalih u procesu *neoangiogeneze*. Novostvorene krvne žile donose kisik i hranu potrebnu velikom broju stanica u granulacijskom tkivu te čine jednu od ključnih struktura. Privremeno vezivno tkivo nastaje kombinacijom *fibroplazije* (intenzivna sinteza matriksnih komponenti) te *angiogeneze*. Prijelaz privremenog vezivnog tkiva u koštano tkivo događa se uzduž vaskularnih struktura. Periciti (osteoprogenitorne stanice) migriraju i nižu

se u blizini krvnih žila. Nakon toga diferenciraju u osteoblaste. Osteoblasti proizvode matriks te dolazi do nastanka osteoida. Ukoliko stanica ostane zarobljena unutar matriksa naziva se osteocit. Takva novonastala kost naziva se vlaknasta kost. Vlaknasta kost je prvi tip kosti koji se stvara. Tijekom ove faze nestaje pravo koštano tkivo sa zidova alveole te ga nadomješta vlaknasta kost. Osteociti koji ostaju zarobljeni u koštanom tkivu nazivaju se primarni osteoni (10).

Poslije faze stvaranja granulacijskog tkiva slijedi oblikovanje i remodelacija kosti. Unutar nekoliko mjeseci cijela je alveola ispunjena vlaknastom kosti (primarna koštana spongioza). Vlaknastu kost karakteriziraju stabilan skelet, čvrsta površina, izvor osteoprogenitornih stanica te bogata opskrba krvlju. Postupno dolazi do zamjene vlaknaste kosti lamelarnom kosti i koštanom srži. Primarne osteone nadomještaju sekundarni osteoni. Vlaknasta kost resorbira se do takozvane „crte povratka”, tj. granice od koje se stvara nova kost sa sekundarnim osteonima. Važan je dio i stvaranje poklopca tvrdog tkiva koji zatvara marginalne ulaze u ekstrakcijsku alveolu. Poklopac je u početku sačinjen od vlaknaste kosti koja se remodelira i nadomješta lamelarnom kosti koja se nastavlja na kortikalnu ploču u periferiji bezubog mjesta. Cijeli proces naziva se korikalizacija. Kako nema opterećenja na tom području, nema ni potrebe za mineralizacijom kosti. Stoga se alveola apiklano od poklopca tvrdog tkiva preoblikuje u koštanu srž(5).

2.4.2. Ekstraalveolarni procesi

Ekstraalveolarni proces promatramo u ovisnosti o vremenu. U prvom tjednu nakon ekstrakcije zuba unutar alveole pronalazi se koagulum. S unutarnje i vanjske strane bukalnog i lingvalnog zida prisutan je velik broj osteoklasta. Oni potiču resorpciju prave alveolarne kosti. U drugom tjednu nakon ekstrakcije, novostvorena vlaknasta kost oblaže lateralne i apikalne dijelove alveole, a rubni dijelovi i sredina alveole bivaju ispunjeni privremenim vezivnim tkivom. I dalje su prisutni brojni osteoklasti. Mjestimično se može primjetiti kako je vlaknasta kost zamijenila pravu alveolarnu kost. U četvrtom tjednu nakon ekstrakcije cijela alveola ispunjena je vlaknastom kosti. U alveoli su prisutni osteoklasti, a to znači da se novostvorena vlaknasta kost polako zamjenjuje zrelijom vrstom kosti. Osam tjedana nakon ekstrakcije zuba dolazi do procesa kortikalizacije, tj. ulazak u alveolu prekriva tanak sloj kortikalne kosti. Vlaknasta kost zamijenjena je koštanom srži te trabekulama lamelarne kosti. Na vrhu bukalnog i lingvalnog zida te s vanjske strane može se primijetiti aktivna resorpcija kosti. Greben bukalnog koštanog zida nalazi se apikalnije od lingvalnog. Jedan od potencijalnih razloga tomu je da u bukalnom zidu

ima više prave alveolarne kosti nego u lingvalnom. Ta vrsta kosti je ovisna o zubu pa samom ekstrakcijom zuba postupno nestaje. Drugi razlog može biti jer je lingvalni zid dosta širi od bukalnog. Prilikom odizanja režnja i odvajanja periosta dolazi do resorpcije površine, a njoj je podložnija tanja bukalna stijenka (5, 11).

2.4.2.1. Snopasta kost

Snopasta kost (eng. *bundle bone*) prvi put je opisana u istraživanju Araujo i sur. na psima o dimenzijskim promjenama alveolarnog grebena nakon ekstrakcije (12). Naziv je dobila po *Sharpeyevim* vlaknima koji u obliku snopova povezuju cement korijena zuba i alveolarnu kost u PDL-u. Sile koje djeluju na zub se preko PDL-a prenose upravo na taj dio alveolarne kosti, snopastu kost. Ona zapravo predstavlja histološki pojam, kost u koju su učvršćena kolagena vlakna. PDL i snopasta kost omogućuju zubu fiziološke kretnje unutar alveole. Snopasta kost sastoji se od lamelarne kosti i debljine je 0.2 – 0.4 mm. Smatra se strukturom ovisnom o zubu. Kataboličke promjene koje su u korelaciji s prekidom krvne opskrbe parodontnog ligamenta posljedično vode do pojačane aktivnosti osteoklasta. Upravo iz razloga što je struktura ovisna o zubu ona se postepeno resorbira ekstrakcijom zuba što dovodi do vertikalne resorpcije grebena. Bukalna kost je uglavnom sačinjena od snopaste kosti što znači da je ona podložnija resorpciji od lingvalnog alveolarnog grebena, a upravo to predstavlja veliki estetski problem (13, 14).

Zaključno, cijeljenje ekstrakcijske rane dobro je organiziran proces koji može biti podijeljen u tri faze koje se preklapaju: upalna faza, proliferativna faza te faza modeliranja i remodeliranja. Tijekom upalne faze krvni ugrušak i granulacijsko tkivo su formirani, a u proliferativnoj fazi formirano je novo nezrelo tkivo (privremeni matriks i vlaknasto koštano tkivo). U posljednjoj fazi, modeliranja i remodeliranja, nezrelo tkivo je otklonjeno i zamijenjeno zrelim i organiziranim tkivo (koštana srž i lamelarna kost) (14).

U svojoj studiji, Schropp i sur. uočili su smanjenje bukolingvalne širine od 50% u razdoblju do dvanaest mjeseci. 66% promjena događa se u prvih dvanaest tjedana nakon ekstrakcije zuba. Tri mjeseca nakon vađenja zuba došlo je do gubitka visine bukalnog grebena za 0.8 mm (15). Uzmajući u obzir trodimenzionalne promjene koje se događaju s alveolarnim grebenom nakon ekstrakcije zuba, Januario i sur. odlučili su napraviti istraživanje o tome kolika je zapravo dimenzija prednjeg dijela gornje čeljusti. Veliki estetski problem predstavlja bukalna stijenka prednjeg segmenta gornje čeljusti, koja je zbog svoje anatomije, podložna resorpciji

nakon vađenja zuba. U istraživanju koje su proveli Januario i sur. mjerila se debljina bukalne stijenke alveolarnog grebena fronte maksile i na tri različite udaljenosti apikalno od caklinsko-cementnog spojišta (CCS). Dvjesto pedeset ispitanika je sudjelovalo u ovom istraživanju koji su bili u dobi od 17 do 66 godina. CBCT tehnologijom rađene su snimke kojima je mjerena udaljenost između CCS-a i vrha bukalnog koštanog grebena (bukalne kreste) te debljina bukalnog alveolarnog grebena. Izmjerene su dimenzije bukalnog koštanog zida na tri različite pozicije (1,3 i 5 mm od apikalno od kreste koštanog grebena. Rezultati mjerenja su pokazali da je udaljenost između CCS-a i vrha bukalnog alveolarnog grebena varirala između 1.6 i 3mm te da je bukalna koštana stijenka na većini ispitivanih mjesta bila 1 mm, 50% mjesta imalo je debljinu koštane stijenke manju od 0.5 mm. U ovom istraživanju zaključeno je kako većina prednjih zuba gornje čeljusti ima tanku bukalnu koštanu stijenku alveolarnog grebena (16). Tako tanka koštana stijenka podložna je trodimenzionalnim promjenama, tj. resorpciji nakon ekstrakcije zuba. Ukoliko se planiraju zahvati u prednjem dijelu gornje čeljusti, potrebno je poznavati ovu činjenicu prije ekstrakcije zuba i planiranja daljnje rehabilitacije.

Cilj studije koju su proveli Araujo i sur. bio je odrediti dimenzijske promjene koje se događaju u alveolarnom nastavku maksile nakon ekstrakcije inciziva i premolara. Pomoću CBCT uređaja promatrane su tri varijable: površina presjeka, visina i širina alveolarnog grebena u 69 ispitanika. Svi su parametri bili značajno sniženi do kraja perioda trajanja istraživanja (≥ 1 godina). Cjelokupna površina presjeka bila je reducirana sa 99.1 na 65 mm². Visina je snižena sa 11.5 na 9.5 mm, a širina sa 8.5 na 3.2 mm (rubno 1/3 (rd), 8.9 na 4.8 mm (srednji dio), 9.0 na 5.7 mm (apikalni dio)). Zaključak ove studije je: ekstrakcija zuba uzrokovala je značajno smanjenje tvrdog zubnog tkiva, osobito marginalnog i bukalnog dijela alveolarnog nastavka maksile te je na većini mjesta bezubi greben dobio trokutast oblik. (17).

2.5. Tehnika potapljanja zuba

Najveći izazov današnje dentalne implantologije je postići oseointegraciju uz potpuno zadržavanje ili rekonstrukcije okolnog mekog tkiva, osobito u estetskoj zoni. Ustanovljeno je kako gubitak zuba rezultira i gubitkom parodontnog ligamenta te potporne kosti što igra veliku ulogu u samom procesu resorpcije tvrdog zubnog tkiva i posljedičnih recesija mekog tkiva.

Kirurški postupak u kojem se implantat postavlja u svježu ekstrakcijsku alveolu naziva se imedijatno postavljanje dentalnih implantata. Ekstrakcija zuba i postavljanje implantata obavljaju se u jednom terminu nakon čega slijedi odgođeno (konvencionalno) ili imedijatno opterećenje implantata trajnim nadomjestkom. 1989. godine Lazzara (18) opisao je zahvat kod kojeg su se izvađeni zubi odmah nadoknadili implantatima. Prednost imedijatne postave je kraće trajanje tretmana, manji broj zahvata, zadržavanje osi zuba, ograničena razgradnja kosti nakon vađenja te psihološki aspekt. Indikacije su vađenje zuba zbog karijesa ili frakture s neupaljenom ranom, vađenje radi endodontskih komplikacija, napukli korijenovi, unutarnja ili vanjska resorpcija korijena. Nedostaci te kontraindikacije mogu biti upaljene ekstrakcijske rane, anatomska ograničenja, premalo kosti ispod vrška korijena (onemogućena primarna stabilnost) i sl. (19). Podvrsta imedijatne postave implantata je i *socket-shield* tehnika nastala kao varijacija *root submergence* tehnike (tehnike potapljanja zuba).

Ideja očuvanja korijena zuba u alveoli kako bi se zadržao volumen kosti započela je sa *submergence* tehnikom. Naime, ona se izvodila tako da se otklonila kruna zuba, korijen se ostavio u alveoli te se režanj zatvorio preko korijena da cijeli *per primam intentionem*. Indikacija za takvu terapiju je zub bez periapikalnog procesa (20). Kontraindikacija je korijen s akutnom ili kroničnom periapikalnom upalom, karijesom ili vertikalnom frakturom.

2.6. Socket-shield tehnika

Socket-shield tehnika opisana 2010. godine u radu Hürzeler i suradnika (20). Temelji se na principu očuvanja parodontnih tkiva, točnije cementa, parodontnog ligamenta te potporne kosti što će posljedično prevenirati resorpciju kosti, tj. gubitak visine alveolarnog grebena te zadržati meka tkiva na zadovoljavajućem mjestu omogućavajući estetsku skladnost. Hürzeler i suradnici su u svom prvom istraživanju pokazali kako na bukalnom dijelu štita nema aktivnosti osteoklasta, prisutnosti novostvorenog pričvrstka u koronalnom dijelu te cementa s unutarnje strane štita. Osim što prevenira resorpciju bukalnog alveolarnog grebena, ne ometa oseointegraciju implantata (22). Tehnika je osmišljena kako bi se zadržao zdrav parodont ostavljajući bukalni dio korijena zuba s ciljem iskorištavanja krvne opskrbe zadržanog parodontnog ligamenta (2, 20, 23). Osim što se zadržala krvna opskrba parodonta, ostavljanjem

bukalnog fragmenta zuba zadržava se i snopasta kost (*bundle bone*) na bukalnom dijelu. Najveća prednost toga je smanjena resorpcija bukalnog grebena što predstavlja ponajprije estetsku važnost (13). Imedijatna postava implantata je minimalno invazivna tehnika koja omogućuje u jednom zahvatu ekstrakciju zuba (u ovom slučaju parcijalnu) te odmah postavu implantata u svježu ekstrakcijsku alveolu. Osim minimalne invazivnosti i traume za meka tkiva, također je smanjeno vrijeme trajanja terapije. Prednosti ovog postupka su: jedna kirurška operacija (što čini iskustvo ugodnijim i podnošljivijim), povećana funkcionalnost, govor i smanjena traumatičnost (za pacijente koji se, primjerice, boje zahvata.) Histološka istraživanja na psima pokazala su da dolazi do formiranja nove kosti između implantata i bukalnog fragmenta korijena zuba, dok se s bukalne strane vidi vezivno tkivo pričvršćeno za korijen zuba i alveolarnu kost (24). Parodont s bukalne strane štita ostaje očuvan, a bukalna i labijalna stijenka alveolarnog grebena je manje resorbirana u odnosu na ekstrakciju zuba bez upotrebe *socket-shield* tehnike. Kvaliteta i kvantiteta koštanog tkiva znatno su bolje kod uzoraka uzetih iz alveola zbrinutih SST-om nakon ekstrakcije zuba (25).

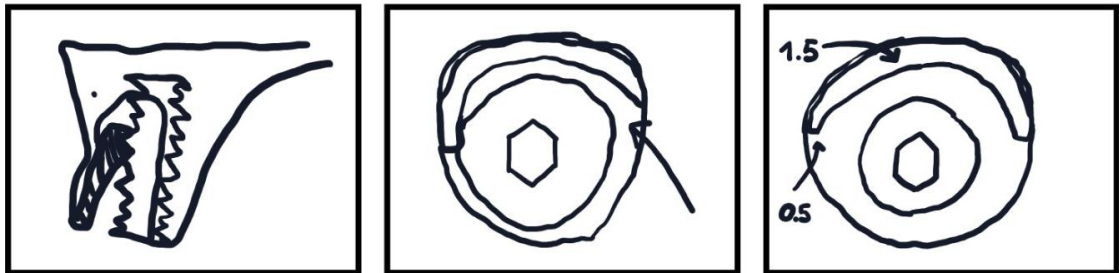
Rezultati ljudske histološke studije Schwimera i sur. pokazuju kako tkivo koje je uočeno oko apikalnog dijela implantata i između navoja implantata ima identičnu histološku građu kao alveolarna kost. Novonastalo tkivo ispunjava područje između površine implantata i površine fragmenta korijena zuba. Kost koja ispunjava taj prostor, osim što je vitalna, sadržava i osteocite smještene u lakunama s velikim atipičnim vakuolarnim prostorima koji i sami sadržavaju koštano tkivo na nekim mjestima. Gledano polarizirajućim mikroskopom, kost koja zauzima međuprostor pokazuje mineralizaciju koncentričnim lamelama, tj. zreloom kosti (26).

2.6.1. Preoperativna priprema

Prvi put u svom dvanaestogodišnjem istraživanju, Hürzeler i sur. uspostavili su standardizirani protokol inkorporirajući sve pozitivne i negativne strane ove tehnike u zadnjem desetljeću. SST se koristi najčešće u prednjem segmentu, tj. u visoko estetskoj zoni usne šupljine, što bi podrazumijevalo područje između desnog i lijevog maksilarnog očnjaka. U estetski manje zahtjevnim zonama, poput posteriorne zone, koriste se tehnike koje izbjegavaju potrebu za parcijalnom ekstrakcijom zuba. Prije samog zahvata potrebno je uzeti kompletnu medicinsku i stomatološku anamnezu pacijenta, napraviti radiološke snimke i CBCT područja koje će se

podvrgnuti zahvatu te objasniti pacijentu protokol, moguće komplikacije, objasniti postoperativno zbrinjavanje. Radiološki se treba potvrditi odsutnost parodontološke bolesti i infrakoštanog defekta na zubu predviđenom za parcijalnu ekstrakciju. Kliničkim se pregledom treba ustanoviti odsutnost vertikalne i subkrestalne horizontalne ili kose frakture na bukalnom dijelu korijena zuba koji će ostati kao štit. Također, imedijatna postava implantata indicirana je samo ukoliko se implantatu može osigurati primarna stabilnost tijekom postave.

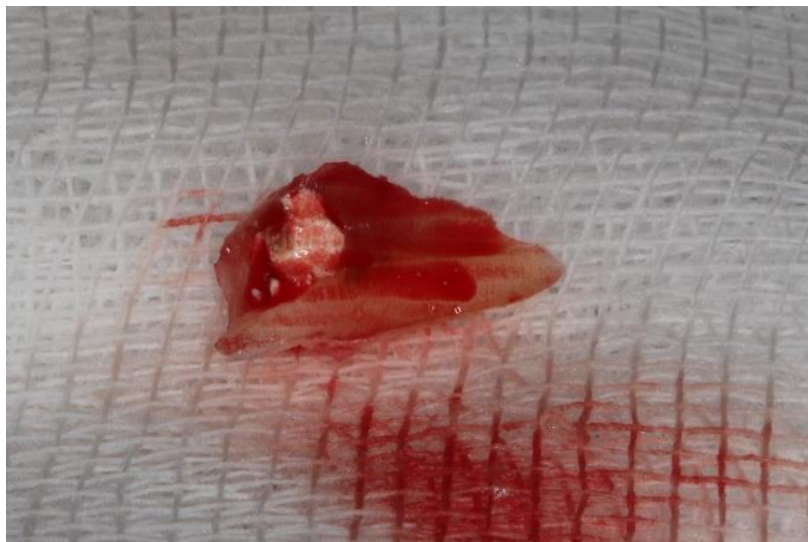
Ključ uspjeha, osim pravilnog planiranja pozicije implantata, je i isplanirati takozvani *locking*, mjesto i način kontakta implantata i preostalog dijela korijena zuba. Razlog potrebe tomu je izbjegavanje antero-kaudalnih pomicanja dentina u odnosu na ankilozirani implantat. U svom protokolu, Hürzeler i sur. nude dvije mogućnosti. Prvi način kako se to može postići je da se ostvari mehanički *locking* koji se sastoji od kontakta štita i implantata u apikalnom dijelu (Slika 2.) što se može postići da se štit ostavi deblji u apikalnom dijelu. Također, *locking* štita se može postići i interproksimalno na način da se štit ostavi ekstenđiran u tom području kao što predlažu Kan i Rungcharassaeng (27, 28). Drugi način je biološki pristup, tj. stvaranje neupalne ankiloze između površine implantata i štita. Time će se onemogućiti pomicanje štita (29). U ovom pristupu, cilj je ostaviti što više dentina u bukalnom dijelu (1.5 mm), dok se interproksimalno štit treba stanjiti na 0.5 mm kako bi se omogućila vaskularizacija te posljedična osteogeneza s ankilozom implantata.



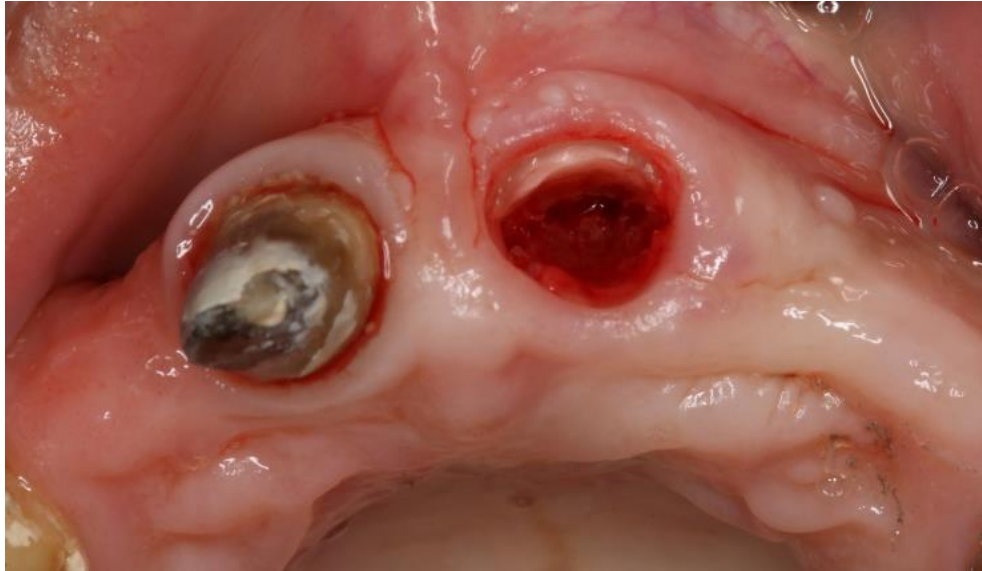
Slika 2. a) Mehanički locking; b) ekstenđiranje štita u interproksimalni prostor; c) oblikovanje štita

2.6.2. Tijek kirurškog zahvata

Nakon potrebnih mjerenja, planiranja zahvata i dogovora s pacijentom kreće se u implantološki zahvat. Sat vremena prije zahvata pacijentu se treba ordinirati antibiotska profilaksa. Prije kirurškog dijela, potrebno je dekoronirati zub i napraviti endodontsko micanje punjenja ili pulpe zuba. Miče se cijela klinička kruna zuba do razine gingive. Nakon toga se miče sve što je u endodontskom prostoru (metalni ispun, kompozitno punjenje ili pulpa zuba). Razlog micanja endodontskih punjenja je izbjegavanje oštećenja svrdla za preparaciju ležišta implantata. Poslije toga slijedi priprema ležišta implantata 2-mm „pilot” svrdlom. Priprema ležišta se radi po principu ostvarivanja *lockinga* štita objašnjenog ranije u tekstu. Svrdlom se ide dosta palatinalno čuvajući apikalni dio zuba koji omogućuje stabilnost prilikom izrade ležišta. Tanki palatinalni sloj se lako odstrani (Slika 3.). *Lindemannovim* svrdlom se separira apikalni dio u meziodistalnom smjeru. Kako bi se palatinalni dio odstranio, preporučljivo je mikroskalpelom pažljivo napraviti sulkularne incizije. Nakon toga, palatinalni se dio vrlo lako može odstraniti *Deppelerovim* ravnim dezmotomom.

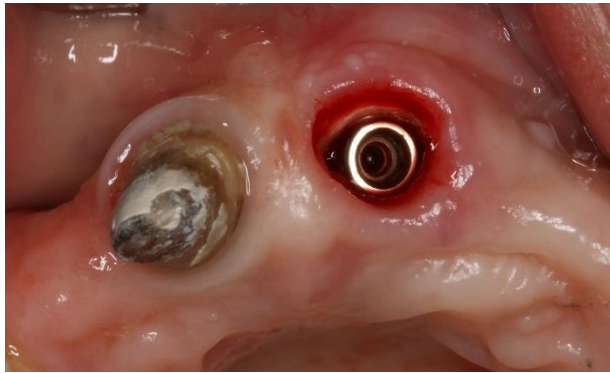

Slika 3. Izvađen palatinalni dio korijena (s ljubaznošću izv. prof. dr. sc. Darka Božića)

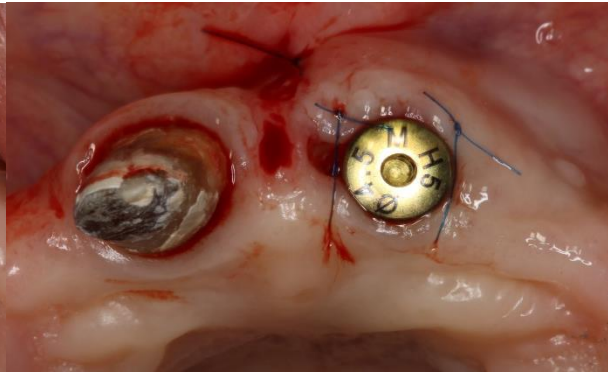


Slika 4. Bukalni štit. (s ljubaznošću izv. prof. dr. sc. Darka Božića)

Cijeli postupak treba izvoditi pažljivo primjenjujući minimalnu silu jer bukalni štit vrlo lako puca djelovanjem poluge. Nakon pripremljenog ležišta slijedi ključni, najteži i najosjetljiviji dio cijelog zahvata koji zahtjeva veliku stručnost — obrađivanje štita u horizontalnoj i vertikalnoj dimenziji. Vrh korijena potrebno je prerezati 2-3 mm koronalnije od vrha korijena. Odstranjajući apikalni dio korijena smanjuje se mogućnost nastajanja upalnih procesa koji bi mogli biti potaknuti kontaminacijom bakterijama prilikom cijelog zahvata (30). Nadalje, potrebno je postići *locking* bilo mehaničkim ili biološkim pristupom. Hürzeler i suradnici smatraju da se prednost daje mehaničkom pristupu ukoliko ga je moguće dobiti. Ukoliko su u estetskoj zoni oko implantata prirodni zubi, štit ostaje samo u bukalnom dijelu, tj. nije ga potrebno ekstenirati u interproksimalno područje. Međutim, ukoliko su u estetskoj zoni planirani implantati jedan pored drugoga, potrebno je interproksimalno ekstenirati štit pazeći da se produženi dio nalazi ispod razine alveolarnog grebena. U vertikalnoj dimenziji potrebno je odstraniti koronalni dio štita do 0.5 mm suprakrestalno (Slika 4.). Po završetku, stanje bukalnog štita možemo provjeriti bojenjem metilenskim modrilom kako bi se vidjela eventualna puknuća (31). Slijedi imedijatno postavljanje implantata (Slika 5.) te postavljanje individualiziranog ovratnika za cijeljenje (*healing abutment*) (Slika 6.).



Slika 5. Postavljen implantat



Slika 6. Postavljen ovratnik za gingivu

(s ljubaznošću izv. prof. dr. sc. Darka Božića)

S obzirom na visinu ovratnika za cijeljenje oni se dijele na one s kraćim i produženim vratom. Ovratnici ovisno o svojoj visini različito utječu na rano zacjeljivanje implantata, tj. visina ovratnika utječe na resorpciju kosti (32). Naime, važno je da mikropukotina između implantata i ovratnika bude iznad razine koštanog grebena kako ne bi došlo do apikalnog prodora mikroorganizama u duboko kost. Upravo bi u estetskoj zoni, u kojoj se najčešće koristi SST, trebalo razmotriti opciju postave produženog ovratnika za cijeljenje jer pomaže u podršci koronalno postavljenog režnja. Nakon dvanaest tjedana moguće je opteretiti implantat trajnim nadomjestkom kada se proces oseointegracije završi.

2.7. Problematika

Najnovija saznanja o kvaliteti *socket shield* tehnike govore o tome kako je stopa neuspješnosti iz 2017. godine iznosila 7%, odnosno kako je stopa uspješnosti gotovo stopostotna (33). Randomiziranim dvogodišnjim kliničkim pokusom utvrđeno je poboljšanje funkcijske i estetske komponente, tj. očuvanja volumena alveolarne kosti te perimplantnog tkiva u usporedbi sa konvencionalnom imedijatnom postavom implantata (34). U četverogodišnjem istraživanju Gluckmana i sur. dokazano je kako je uspješnost *socket shield* tehnike jednaka konvencionalnoj metodi odgođenoj ili imedijatnoj postavi implantata (35). U ranijim istraživanjima, koronalni dio se ostavljao do 1 mm suprakrestalno, međutim, po novijim saznanjima bilo je preporučeno da se stavlja u razinu sa visinom bukalne kosti. Gluckman et al. su zaključili kako suprakrestalna preparacija korijena zuba često rezultira izlaganjem štita (2). Međutim, Carnevale et al. su

pokazali u istraživanju kako bi stavljanje štita u razinu sa bukalnom kosti dovelo posljedično do resorpcije visine bukalne kosti za 1 mm (36). Što se tiče crveno-bijele estetike (*pink estetic zone*), okolno meko tkivo nadomjestit će gubitak visine kosti te, posljedično, izvana neće biti vidljiva resorpcija kosti (1).

Važnost poštivanja mehaničkog ili biološkog *lockinga* je značajna zbog fenomena cjeloživotnog antero-kaudalnog rasta maksile. Zbog fenomena moguć je pomak štita u antero-kaudalnom smjeru jer je štit zapravo ostatak prirodnog zuba (29). Pomakom u antero-kaudalnom smjeru štit bi došao u kontakt s krunicom na implantatu te bi se otvorio put mikroorganizmima. Takvo nešto bi dovelo do potrebe odstranjivanja štita. Oba načina *lockinga*, biološki ili mehanički, omogućuju nastanak nove kosti između površine implantata i štita čime se onemogućuje pomak štita u antero-kaudalnom smjeru te nastanak komplikacija kroz određeni period.

2.7.1. Komplikacije

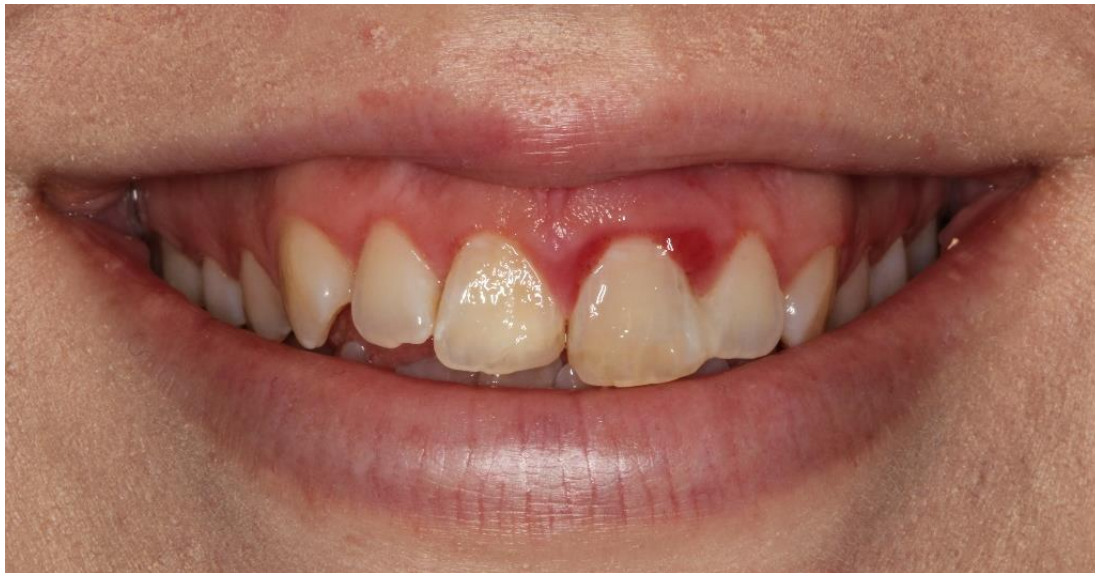Komplikacije koje mogu nastati nakon imedijatnog postavljanja implantata SST su gubitak marginalne kosti oko implantata, eksponiranje bukalnog štita, neuspjela oseointegracija implantata, mekotkivne recesije oko implantata, infekcije bukalnog štita nastale migracijom istog.

2.7.1.1. Marginalni gubitak alveolarne kosti

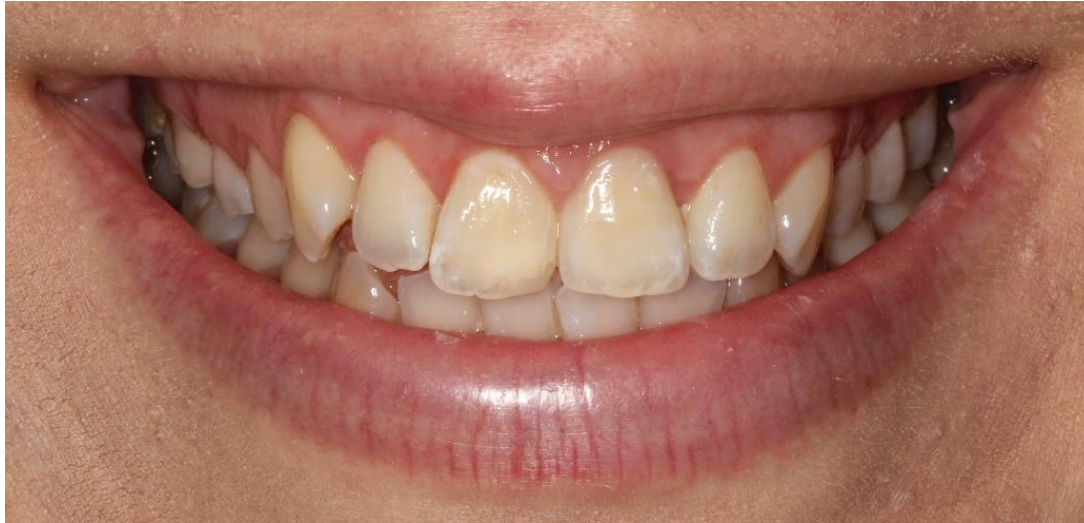Bramanti i suradnici su pratili visinu marginalne kosti u periodu istraživanja od 3 godine imedijatno postavljenih implantata rađenih sa i bez *socket-shield* tehnike (37). Manji postotak krestalne koštane resorpcije je zabilježen u grupi implantata rađenih *socket-shield* tehnikom (0.605 ± 0.06 mm). U kontrolnoj grupi, krestalna koštana resorpcija iznosila je 1.115 ± 0.131 mm. Jedan od mogućih razloga takvom ishodu moglo

bi biti zadržavanje netaknutnog parodontnog ligamenta između kosti i bukalnog dijela korijena zuba koji predstavlja štit. Upravo zbog parodontnog ligamenta poboljšana je vaskularizacija i omogućena bolje osteogeneza. Autori su zaključili kako je *socket-shield* tehnika sigurna, omogućava bolje estetske rezultate te manji postotak resorpcije okolne kosti.

U istraživanju kojeg su proveli Baumer i suradnici, u trajanju od 5 godina, na implantima postavljenim imedijatno *socket shield* tehnikom, mjerio se također marginalni gubitak kosti oko implantata (38). Prosječna mekotkivna recesija oko implantata iznosila je -0.33 ± 0.23 mm, a susjednih zuba -0.38 ± 0.27 mm. Gubitak marginalne kosti oko implantata mezijalno iznosio je 0.33 ± 0.43 , dok je distalno iznosio 0.17 ± 0.36 mm. Autori su istraživanja zaključili kako su recesije mekog tkiva oko implantata gotovo jednake kao u susjednih zuba. Osim toga, smatraju da se ovom tehnikom smanjuje invazivnost kirurškog postupka, a sama tehnika daje visoki estetski rezultat. Konture tkiva oko implantata ostaju očuvane. (Slika 7, 8.).



Slika 7. Izgled mekog tkiva oko zuba 21 prije zahvata. (S ljubaznošću izv. prof. dr. sc. Darka Božića)



Slika 8. Izgled mekog tkiva oko zuba 21 poslije imedijatnog postavljanja implantata *socket-shield* tehnikom i naknadnog opterećenja trajnim nadomjestkom. (s ljubaznošću izv. prof. dr. sc. Darka Božića)

2.7.1.2. Eksterno i interno izlaganje štita

Nakon resorpcije kosti oko implantata, ekspaniranje štita iduća je najčešća pojava. Ekspaniranje štita nastaje tako što ostavljeni fragment korijena zuba, koji služi kao štit, napravi perforaciju na mekom tkivu. Ovisno o tome, izlaganja štita dijele se na interno i eksterno izlaganje štita. Interno izlaganje štita nastaje ako štit izazove perforaciju na tkivu okrenutom prema površini implantata. Eksterno izlaganje nastaje ako se perforacija napravi na strani okrenutoj prema usnoj šupljini. Ukoliko se štit ostavi oštar ili milimetar ili dva iznad razine krestalne kosti, doći će do izlaganja štita. Po dosadašnjim saznanjima, štit se skraćuje do ruba krestalne kosti kako ne bi izazvao perforaciju mekog tkiva (39). Gluckman i suradnici su 2018. godine napravili retrospektivnu evaluaciju 128 slučajeva implantata postavljenih *socket-shield* tehnikom (35). Eksterno izlaganje štita dogodilo se u 3.1% slučajeva, a interno u 9.4% slučajeva. Nakon snižavanja ruba štita te njegovog zaglađivanja, meko tkivo je zacijelilo, što nam govori u prilog kako je u visina štita bila uzrok perforaciji.

2.8. Nadomjesci u *socket-shield* tehnici

Ukoliko je udaljenost između štita i površine implantata između 0.5 i 1 mm, upotreba koštanog nadomjesnog materijala nije potrebna. Važno je ostvariti dobar biološki ili mehanički „locking” i doći će do stvaranja kosti u području između štita i implantata. Međutim, ukoliko je udaljenost veća od 1 mm, korištenje koštanog nadomjesnog materijala je indicirana. Bez nadomjesnog materijala moglo bi potencijalno doći do kontaminacije mikroorganizmima. Ukoliko se ispuni koštanim nadomjesnim materijalom neće doći do komplikacija (40, 41).

U svom istraživanju, Guo i suradnici su koristili modifikaciju *socket-shield* tehnike u kombinaciji sa PRF-om. (42). Bukalni fragmet zubnog korijena ostavili su u razini alveolarnog grebena. Nakon što je implantat postavljen imedijatno, koristili su dva komadića PRF-a postavljena u prostor između fragmenta zuba i implantata. Nakon 6 mjeseci resorpcija kosti bila je minimalna (0.4 mm), a nakon 18 mjeseci nije bilo znatne resorpcije te je periimplantno tkivo očuvano.

2.9. Tehnika djelomičnog potapljanja zuba

Očuvanjem visine alveolarnog grebena bavi se, osim SST-a, *pontic-shield* tehnika ili tehnika djelomičnog potapljanja zuba. Cilj ove terapije je očuvanje volumena kosti ispod proteze ili mosta. Početni dio zahvata izvodi se identično kao priprema za SST. Umjesto postave implantata, u alveolarni defekt postavlja se neki od koštanih graftova. Korištenje tehnika nije strogo odvojeno. U nekim se situacijama može koristiti kombinacija dviju metoda (npr. most nošen implantatima) ukoliko indikacije to dopuštaju. Kontraindikacija, kao i za SST, nije zub s periapikalnim procesom jer se apikalni dio zuba ionako otklanja, a prostor oko temeljito čisti. Osim bukalnog štita koji ostaje kao dio prirodnog zuba, materijal kojim se može „potopiti” alveola je koštani graft. Koštani nadomjesni materijali dijele se na: autogene, alogene i ksenogene transplantate te aloplastične materijale, autologne krvne derivate ili bioaktivne agense. Oni mogu biti u obliku čestica, strugotina (*chips*) ili blokova. Najčešće korišteni koštani nadomjesni materijali su osteoinduktivni autogeni (npr. dentin graft, kortikalis) ili osteokonduktivni ksenogeni (goveđa i svinjska kost). Svrha je smanjiti potencijalnu resorpciju alveolarnog grebena te recesiju mekog tkiva s tim da nema postavljanja dentalnog implantata. Razlika između završetka *root submergance* tehnike i *pontic-shield* tehnike je u tome da RST ne zahtjeva

zatvaranje šavovima (ostavlja se da sekundarno cijeli) dok PST zahtjeva kirurško zatvaranje mekog tkiva. Najbolji rezultati dobiveni su *Zucchellijevom* tehnikom postavljanja vezivnotkivnog grafta (*connective tissue graft*) s bukalne i palatinalne strane. Kontraindikacije u korištenju zuba za RST prestale su biti zapreka pri iskorištavanju zuba osmišljavanjem PST (2, 43, 44).

Ekstrakcija zuba kao posljedicu ima resorpciju alveolarnog grebena koja predstavlja estetski i funkcionalni problem kasnijem zbrinjavanju područja. Ta problematika riješena je imedijatnom postavom implantata *socket-shield* tehnikom. Izgled mekog tkiva oko implantata i visina alveolarnog grebena ostaju sačuvani zahvaljujući činjenici da se ostavlja fragment korijena zuba koji sprječava resorpciju kosti bukalne strane. Bukalna je strana podložna resorpciji zbog količine snopaste kosti i svoje debljine. Samim time, ostaje očuvan volumen alveolarnog grebena te mekog tkiva. Iznimno je zadovoljavajuća tehnika iz aspekta crveno-bijele estetike. S obzirom da se radi o imedijatnom postavljanju implantata, smanjena je mogućnost komplikacije i infekcije, reducirana postoperativna bol. Pacijentima skraćuje vrijeme terapije, dolaske te psihološku traumu vezanu uz zahvat. *Root submergance* tehnika ne zahtjeva veliku stručnost niti dodatne materijale poput koštanih nadomjestaka. Međutim, indikacije za nju su usko ograničene. *pontic-shield* tehnika nudi rješenje za kontraindikacije *root submergance* tehnici (poput zuba s periapikalnim procesom) jer ima šire indikacije, ali zahtjeva korištenje koštanih nadomjesnih materijala te eventualno mekotkivnih transplantata. Svim ovim tehnikama je zajedničko spriječiti resorpciju alveolarnog grebena. Iz razloga što su navedene tehnike još poprilično nove tehnike u usporedbi s nekima koje poznajemo preko 50 godina, potrebno je objektivno i kritički razmišljati. Nedostaju nam podaci o tome koliki će biti gubitak kosti nakon više vremena, koliko će se resorbirati greben nakon opterećenja, oštećuje li neki od postupaka bukalni parodont, koji su najbolji protokoli izvođenja zahvata i još mnogo toga. Sve navedeno nudi nam ideje za daljnja istraživanja.

4 ZAKLJUČAK

Promatrajući sve prednosti, nedostatke i komplikacije koje se mogu dogoditi prilikom izvođenja imedijatne postave implantata *socket-shield* tehnikom, možemo zaključiti kako je ona vrlo predvidljiva i uspješna tehnika s jako malim postotkom komplikacija te malom stopom neuspješnosti. Ukoliko samo želimo sačuvati volumen alveolarnog grebena u bilo kojem dijelu usne šupljine nakon ekstrakcije zuba, preporučljivo je koristiti *root submergance* tehniku ili modifikaciju *socket shield* tehnike zvanu *pontic-shield* tehnika. Sve tehnike se zasnivaju na ideji ostavljanja cijelog korijena zuba (RST) ili bukalnog fragmenta korijena zuba (SST, PST) kako bismo očuvali parodontni ligament i snopastu kost ovisnu o njemu. Očuvanje tih struktura nam je od izuzetne važnosti kako bismo prevenirali ili smanjili vertikalnu resorpciju alveolarnog grebena. Ovisno o indikacijama, kontraindikacijama, planu terapije, željama pacijenta te virtuoznosti doktora dentalne medicine, odabire se prikladna metoda. Bez obzira na vrstu tehnike, istraživanja prikazuju visoke stope uspješnosti. Svrha svih objašnjenih tehnika je očuvati potrebne strukture, potencijalno postaviti zamjenu za izgubljene te samim time omogućiti dugoročnu estetsku i funkcionalnu rehabilitaciju pacijentu.

5 LITERATURA

1. Fürhauser R, Florescu D, Benesch T, Haas R, Mailath G, Watzek G. Evaluation of soft tissue around single-tooth implant crowns: the pink esthetic score. *Clin Oral Implants Res.* 2005 Dec; 16(6): 639-44.
2. Gluckman H, Salama M, Du Toit J. Partial Extraction Therapies (PET) Part 2: Procedures and Technical Aspects. *Int J Periodontics Restorative Dent.* 2017 May/Jun; 37(3): 377-85.
3. Farmer M, Darby I. Ridge dimensional changes following single-tooth extraction in the aesthetic zone. *Clin Oral Implants Res.* 2014; 25(2): 272-7.
4. Walker CJ, Prihoda TJ, Mealey BL, Lasho DJ, Noujeim M, Huynh-Ba G. Evaluation of healing at molar extraction sites with and without ridge preservation: a randomized controlled clinical trial. *J Periodontol.* 2017; 88(3): 241-9.
5. Lindhe J. *Klinička parodontologija i dentalna implantologija.* 5th ed. Zagreb: Nakladni zavod Globus; 2010 Bezubi alveolarni greben; p. 50-69.
6. Lindhe J. *Klinička parodontologija i dentalna implantologija.* 5th ed. Zagreb: Nakladni zavod Globus; 2010 Anatomija parodontalnih tkiva; p. 3-49.
7. Seo BM, Miura M, Gronthos S, Bartold PM, Batouli S, Brahim J, et al. Investigation of multipotent postnatal stem cells from human periodontal ligament. *Lancet.* 2004; 364:149-55.
8. Lindhe J. *Klinička parodontologija i dentalna implantologija.* 5th ed. Zagreb: Nakladni zavod Globus; 2010 Sluznica oko zuba i implantata; p. 69-82.
9. Wolf HF, Rateitschak-Plüss M, Rateitschak KH. *Parodontologija.* 3. hrv izd. Jastrebarsko: Naklada Slap; 2009; p. 511-4.
10. Velnar T, Bailey T, Smrkolj V. The wound healing process: an overview of the cellular and molecular mechanisms. *J Int Med Res.* 2009;37(5): 1528-42.
11. Araújo MG, Sukekava F, Wennström JL, Lindhe J. Ridge alterations following implant placement in fresh extraction sockets: an experimental study in the dog. *J Clin Periodontol.* 2005 Jun; 32(6): 645-52.
12. Araújo MG, Lindhe J. Dimensional ridge alterations following tooth extraction. An experimental study in the dog. *J Clin Periodontol.* 2005 Feb; 32(2): 212-8.
13. Chappuis V, Araújo MG, Buser D. Clinical relevance of dimensional bone and soft tissue alterations post-extraction in esthetic sites. *Periodontol 2000* 2017 Feb; 73(1): 73-83.

14. Araújo MG, Silva CO, Souza AB, Sukekava F. Socket healing with and without immediate implant placement. *Periodontol 2000*. 2019 Feb; 79(1): 168-77.
15. Schropp, L., A. Wenzel, et al. (2003). "Bone healing and soft tissue contour changes following single-tooth extraction: A clinical and radiographic 12-month prospective study." *Int J Periodontics Restorative Dent* 23(4): 313–23.
16. Januário AL, Duarte WR, Barriviera M, Mesti JC, Araújo MG, Lindhe J. Dimension of the facial bone wall in the anterior maxilla: a cone-beam computed tomography study. *Clin Oral Implants Res*. 2011 Oct; 22(10): 1168-71.
17. Misawa M, Lindhe J, Araújo MG. The alveolar process following single-tooth extraction: a study of maxillary incisor and premolar sites in man. *Clin Oral Implants Res*. 2016. Jul; 27(7) :884-9.
18. Lazzara RJ. Immediate implant placement into extraction sites: surgical and restorative advantages. *Int J Periodontics Restorative Dent*. 1989;9(5): 332-43.
19. Davarpanah M, Martinez H. Priručnik dentalne implantologije. Naklada In.Tri; 2006.; Planiranje implantološkog zahvata; p.12-25.
20. Salama M, Ishikawa T, Salama H, Funato A, Garber D. Advantages of the root submergence technique for pontic site development in esthetic implant therapy. *Int J Periodontics Restorative Dent*. 2007 Dec; 27(6):521-7.
21. Hürzeler MB, Zuhr O, Schupbach P, Rebele SF, Emmanouilidis N, Fickl S. The socket-shield technique: a proof-of-principle report. *J Clin Periodontol*. 2010 Sep; 37(9): 855-62.
22. Calvo-Guirado JL, Benítez-García JA, Maté Sánchez de Val JE, Pérez-Albacete Martínez C, Gehrke SA, Delgado-Ruiz R, Moses O. Socket-shield technique: the influence of the length of the remaining buccal segment of healthy tooth structure on peri-implant bone and socket preservation. A study in dogs. *Ann Anat*. 2019 Jan; 221: 84-92.
23. Gluckman H, Salama M, Du Toit J. Partial Extraction Therapies (PET) Part 1: Maintaining Alveolar Ridge Contour at Pontic and Immediate Implant Sites. *Int J Periodontics Restorative Dent*. 2016 Sep-Oct; 36(5):681-7.
24. Tan Z, Kang J, Liu W, Wang H. The effect of the heights and thicknesses of the remaining root segments on buccal bone resorption in the socket-shield technique: An experimental study in dogs. *Clin Implant Dent Relat Res*. 2018 Jun; 20(3):352-9.

25. Zhang Z, Dong Y, Yang J, Xu R, Deng F. Effect of socket-shield technique on alveolar ridge soft and hard tissue in dogs. *J Clin Periodontol*. 2019 Feb;46(2):256-63.
26. Schwimer C, Pette GA, Gluckman H, Salama M, Du Toit J. Human Histologic Evidence of New Bone Formation and Osseointegration Between Root Dentin (Unplanned Socket-Shield) and Dental Implant: Case Report. *Int J Oral Maxillofac Implants*. 2018 Jan/Feb;33(1): e19-e23.
27. Kan JY, Rungcharassaeng K. Proximal socket shield for interimplant papilla preservation in the esthetic zone. *Int J Periodontics Restorative Dent*. 2013 Jan-Feb; 33(1): e24-31.
28. Chereil F, Etienne D. Papilla preservation between two implants: a modified socket-shield technique to maintain the scalloped anatomy? A case report. *Quintessence Int*. 2014 Jan;45(1):23-30.
29. Zuhr O, Staehler P, Huerzeler M. Complication Management of a Socket Shield Case After 6 Years of Function. *Int J Periodontics Restorative Dent*. 2020. May/Jun;40(3):409-15.
30. Gao X, Tay FR, Gutmann JL, Fan W, Xu T, Fan B. Micro-CT evaluation of apical delta morphologies in human teeth. *Sci Rep*. 2016 Nov 7; 6:36501.
31. Staehler P, Abraha SM, Bastos J, Zuhr O, Hürzeler M. The socket-shield technique: a step-by-step protocol after 12 years of experience. *Int J Esthet Dent*. 2020;15(3):288.-305.
32. Blanco J, Pico A, Caneiro L, et al. Effect of abutment height on interproximal implant bone level in the early healing: a randomized clinical trial. *Clin Oral Implants Res*. 2018; 29:108– 17.
33. Mourya A, Mishra SK, Gaddale R, Chowdhary R. Socket-shield technique for implant placement to stabilize the facial gingival and osseous architecture: A systematic review. *J Investig Clin Dent*. 2019 Nov; 10(4): e12449.
34. Sun C, Zhao J, Liu Z, Tan L, Huang Y, Zhao L, Tao H. Comparing conventional flap-less immediate implantation and socket-shield technique for esthetic and clinical outcomes: A randomized clinical study. *Clin Oral Implants Res*. 2020 Feb; 31(2):181.-91.
35. Gluckman H, Salama M, Du Toit J. A retrospective evaluation of 128 socket-shield cases in the esthetic zone and posterior sites: Partial extraction therapy with up to 4 years follow-up. *Clin Implant Dent Relat Res*. 2018 Apr;20(2):122-9.

36. Carnevale G, Sterrantino SF, Di Febo G. Soft and hard tissue wound healing following tooth preparation to the alveolar crest. *Int J Periodontics Restorative Dent.* 1983; 3(6):36-53.
37. Velasco Bohórquez P, Rucco R, Zubizarreta-Macho Á, Montiel-Company JM, de la Vega Buró S, Madroño EC, Marín LSH, Hernández Montero S. Failure Rate, Marginal Bone Loss, and Pink Esthetic with Socket-Shield Technique for Immediate Dental Implant Placement in the Esthetic Zone. A Systematic Review and Meta-Analysis. *Biology (Basel).* 2021 Jun 18;10(6):549.
38. Bäumer D, Zuhr O, Rebele S, Hürzeler M. Socket Shield Technique for immediate implant placement - clinical, radiographic and volumetric data after 5 years. *Clin Oral Implants Res.* 2017 Nov;28(11):1450-8.
39. Gluckman H, Nagy K, Du Toit J. Prosthetic management of implants placed with the socket-shield technique. *J Prosthet Dent.* 2019;121(4):581-5.
40. Chen, S.T.; Wilson, T.G., Jr.; Hammerle, C.H. Immediate or early placement of implants following tooth extraction: review of biologic basis, clinical procedures and outcomes. *Int J Oral Maxillofac Implants* 2004, 19, 12–25.
41. Dayakar, M.M.; Waheed, A.; Bhat, H.S.; Gурpur, P.P. The socket-shield technique and immediate implant placement. *J Indian Soc Periodontol* 2018, 22, 451–55.
42. Guo T, Nie R, Xin X, Wang H, Qi M, Yu K, Wang Y, Du L, Zhou Y. Tissue preservation through socket-shield technique and platelet-rich fibrin in immediate implant placement: A case report. *Medicine (Baltimore).* 2018 Dec;97(50): e13175.
43. Darby I, Chen ST, Buser D. Ridge preservation techniques for implant therapy. *Int J Oral Maxillofac Implants.* 2009;24 Suppl: 260-71.
44. Polis-Yanes C, Cadenas-Sebastián C, Oliver-Puigdomenech C, Ayuso-Montero R, Marí-Roig A, López-López J. A Double Case: Socket Shield and Pontic Shield Techniques on Aesthetic Zone. *Case Rep Dent.* 2020 Oct 29; 2020:8891772.

6 ŽIVOTOPIS

Daria Sitnik rođena je 17. listopada 1996.godine u Essenu u Njemačkoj. Završava Prirodoslovno-matematičku gimnaziju *Matija Mesić* u Slavonskom Brodu 2015. godine nakon čega upisuje Stomatološki fakultet Sveučilišta u Zagrebu.

Tijekom akademskog obrazovanja u periodu trajanja od četiri godine asistira u privatnoj ordinaciji dentalne medicine. Uključuje se u studentske aktivnosti 2016.godine ulaskom u *Sekciju za bazične znanosti*. Nakon dvije godine postaje voditeljicom *Sekcije za parodontologiju* i njome ostaje sve do kraja studiranja. Zajedno sa Studentskim sekcijama sudjeluje u organizaciji tri uzastopna Simpozija studenata dentalne medicine u Zagrebu kao član *Organizacijskog odbora*. Sudjeljuje na Simpozijima i kao predavač 2017. godine s temama *Budućnost regeneracije uz upotrebu faktora rasta*, 2018. godine s *Komplikacije i izazovi u implantologiji* te kao voditelj radionica. Autorica je članka *Regeneracija upotrebom faktora rasta u parodontologiji* objavljenog 2021. godine u časopisu Sonda.

Dobitnica je Rektorove nagrade 2019. godine. Sudjeluje u kongresima iz područja oralne kirurgije i parodontologije. Tijekom studiranja bila je demonstrator na Zavodu za parodontologiju.

Na jesen 2019. godine odlazi na *Erasmus+ program* u trajanju od jednog semestra u Italiju na Università di Sassari.

Preflight Results

Document Information

Title: untitled
Author: Daria Sitnik
Creator: Microsoft® Word 2016
Producer: www.ilovepdf.com

Preflight Information

Profile: Convert to PDF/A-1b
Version: Qoppa jPDFPreflight v2021R1.00
Date: Nov 26, 2021 4:07:06 AM

Legend: (X) - Can NOT be fixed by PDF/A-1b conversion.
(!X) - Could be fixed by PDF/A-1b conversion. User chose to be warned in PDF/A settings.

Page 1 Results

- (X) Font Arial is not embedded. Could not find matching font to embedFont Arial can not be embedded because: Could not find matching font to embed
- (X) Font Arial,Bold is not embedded. Could not find matching font to embedFont Arial,Bold can not be embedded because: Could not find matching font to embed
- (X) Font Arial is not embedded. Could not find matching font to embedFont Arial can not be embedded because: Could not find matching font to embed
- (X) Font Arial is not embedded. Could not find matching font to embedFont Arial can not be embedded because: Could not find matching font to embed
- (X) Font Arial is not embedded. Could not find matching font to embedFont Arial can not be embedded because: Could not find matching font to embed
- (X) Font Arial,Bold is not embedded. Could not find matching font to embedFont Arial,Bold can not be embedded because: Could not find matching font to embed
- (X) Font Arial,BoldItalic is not embedded. Could not find matching font to embedFont Arial,BoldItalic can not be embedded because: Could not find matching font to embed
- (X) Font Arial,BoldItalic is not embedded. Could not find matching font to embedFont Arial,BoldItalic can not be embedded because: Could not find matching font to embed
- (X) Font Arial,BoldItalic is not embedded. Could not find matching font to embedFont Arial,BoldItalic can not be embedded because: Could not find matching font to embed
- (X) Font Arial,Bold is not embedded. Could not find matching font to embedFont Arial,Bold can not be embedded because: Could not find matching font to embed
- (X) Font Arial,Bold is not embedded. Could not find matching font to embedFont Arial,Bold can not be embedded because: Could not find matching font to embed
- (X) Font Arial,Bold is not embedded. Could not find matching font to embedFont Arial,Bold can not be embedded because: Could not find matching font to embed
- (X) Font Arial,Bold is not embedded. Could not find matching font to embedFont Arial,Bold can not be embedded because: Could not find matching font to embed
- (X) Font Arial,Bold is not embedded. Could not find matching font to embedFont Arial,Bold can not be embedded because: Could not find matching font to embed
- (X) Font Arial is not embedded. Could not find matching font to embedFont Arial can not be embedded because: Could not find matching font to embed
- (X) Font Arial is not embedded. Could not find matching font to embedFont Arial can not be embedded because: Could not find matching font to embed
- (X) Font Arial is not embedded. Could not find matching font to embedFont Arial can not be embedded because: Could not find matching font to embed
- (X) Font Arial is not embedded. Could not find matching font to embedFont Arial can not be embedded because: Could not find matching font to embed
- (X) Font Arial is not embedded. Could not find matching font to embedFont Arial can not be embedded because: Could not find matching font to embed

Page 2 Results

- (X) Font Times New Roman is not embedded. Could not find matching font to embedFont Times New Roman can not be embedded because: Could not find matching font to embed
- (X) Font Times New Roman is not embedded. Could not find matching font to embedFont Times New Roman can not be embedded because: Could not find matching font to embed
- (X) Font Times New Roman is not embedded. Could not find matching font to embedFont Times New Roman can not be embedded because: Could not find matching font to embed
- (X) Font Times New Roman is not embedded. Could not find matching font to embedFont Times New Roman can not be embedded because: Could not find matching font to embed

Page 39 Results (contd.)

- (X) Font Times New Roman,Italic is not embedded. Could not find matching font to embedFont Times New Roman,Italic can not be embedded because: Could not find matching font to embed
- (X) Font Times New Roman is not embedded. Could not find matching font to embedFont Times New Roman can not be embedded because: Could not find matching font to embed
- (X) Font Times New Roman,Italic is not embedded. Could not find matching font to embedFont Times New Roman,Italic can not be embedded because: Could not find matching font to embed
- (X) Font Times New Roman,Italic is not embedded. Could not find matching font to embedFont Times New Roman,Italic can not be embedded because: Could not find matching font to embed
- (X) Font Times New Roman,Italic is not embedded. Could not find matching font to embedFont Times New Roman,Italic can not be embedded because: Could not find matching font to embed
- (X) Font Times New Roman,Italic is not embedded. Could not find matching font to embedFont Times New Roman,Italic can not be embedded because: Could not find matching font to embed
- (X) Font Times New Roman is not embedded. Could not find matching font to embedFont Times New Roman can not be embedded because: Could not find matching font to embed - 23 more not displayed