

Izbjeljivanje zubi

Kašner, Filip

Master's thesis / Diplomski rad

2021

Degree Grantor / Ustanova koja je dodijelila akademski / stručni stupanj: **University of Zagreb, School of Dental Medicine / Sveučilište u Zagrebu, Stomatološki fakultet**

Permanent link / Trajna poveznica: <https://um.nsk.hr/um:nbn:hr:127:744775>

Rights / Prava: [Attribution-NonCommercial 4.0 International/Imenovanje-Nekomercijalno 4.0 međunarodna](#)

Download date / Datum preuzimanja: **2025-04-01**



Repository / Repozitorij:

[University of Zagreb School of Dental Medicine Repository](#)





Sveučilište u Zagrebu

Stomatološki fakultet

Filip Kašner

IZBJELJIVANJE ZUBI

DIPLOMSKI RAD

Zagreb, Rujan 2021.

Rad je ostvaren na Stomatološkome fakultetu Sveučilišta u Zagrebu, Zavod za endodonciju
Mentorica rada: izv. prof. dr. sc. Eva Klarić-Sever, Zavod za endodonciju, Stomatološki fakultet
Sveučilišta u Zagrebu

Lektorica hrvatskoga jezika: Nives Klaić

Lektor engleskog jezika: Barbara Kružić

Sastav Povjerenstva za obranu diplomskog rada:

1. Eva Klarić Sever
2. Samir Čimić
3. Ivana Savić Pavićin

Datum obrane rada: 30.09.2021.

Rad sadrži: 29 stranica

0 tablica

14 slika

0 CD

Rad je vlastito autorsko djelo koje je u potpunosti samostalno napisano uz naznaku izvora drugih autora i dokumenata korištenih u radu. Osim ako nije drukčije navedeno, sve su ilustracije (tablice, slike i dr.) u radu izvorni doprinos autora diplomskog rada. Autor je odgovoran za pribavljanje dopuštenja za korištenje ilustracija koje nisu njegov izvorni doprinos, kao i za sve posljedice koje mogu nastati zbog nedopuštena preuzimanja ilustracija odnosno propusta u navođenju njihova podrijetla.

Zahvala

"Lorem ipsum dolor sit amet, consectetur adipiscing elit, sed do eiusmod tempor incididunt ut labore et dolore magna aliqua. Ut enim ad minim veniam, quis nostrud exercitation ullamco laboris nisi ut aliquip ex ea commodo consequat. Duis aute irure dolor in reprehenderit in voluptate velit esse cillum dolore eu fugiat nulla pariatur. Excepteur sint occaecat cupidatat non proident, sunt in culpa qui officia deserunt mollit anim id est laborum."

SADRŽAJ

1. UVOD.....	1
2. SVRHA RADA.....	2
3. ENDOGENA OBOJENJA ZUBA	3
4. EGZOGENA OBOJENJA ZUBA	5
5. SREDSTVA ZA IZBJELJIVANJE	6
5.1. Vodikov peroksid.....	5
5.2. Karbamid peroksid.....	6
5.3. Natrijev perborat.....	7
6. INDIKACIJE I KONTRAINDIKACIJE IZBJELJIVANJA.....	8
7. MEHANIZAM IZBJELJIVANJA	9
8. TEHNIKE IZBJELJIVANJA	10
8.1. <i>In-office bleaching</i>	10
8.2. <i>At-home bleaching</i>	16
8.3. Samoinicijativno izbjeljivanje.....	17
8.4. Izbjeljivanje avitalnih zubi.....	17
8.5. Mikroabrazija	18
9. NUSPOJAVE IZBJELJIVANJA.....	19
10. RASPRAVA.....	21
11. ZAKLJUČAK	22
12. SAŽETAK	23
13. SUMMARY	24
14. LITERATURA	25
15. ŽIVOTOPIS	28

1. UVOD

U svakodnevnome se životu nemoguće ne susresti s pojmom „ljepote”. Pojedinačna i osobna zapažanja ostavljaju mnogo prostora za raspravu o definiciji ljepote, dok su dob, spol, rasna i etička pripadnost obilježja koja vidljivo određuju čovjekov izgled (1). Dentalna medicina svakako stavlja zdravlje prije estetike, no zahtjevi se pacijenata, kao i moderni trendovi, sve više usmjeravaju na estetiku osmijeha. Kao jedan se od od glavnih čimbenika estetike usne šupljine navodi boja zuba. Mineralizacija i translucencija zubne cakline i dentina, kao i njihova debljina, određuju boju zuba. Dentin daje osnovnu boju, dok caklina ovisno o svojoj debljini i translucenciji daje dodatne nijanse. Izbjeljivanje je jedan od terapijskih protokola koji se pokazao kao metoda izbora u promjeni estetske sastavnice boje zuba. Osnovna je podjela diskoloracije zuba na intrinzičnu (endogenu) i ekstrinzičnu (egzogenu). Dodatna podjela ovisi o pojavnosti, lokalizaciji i patogenosti uzročnika diskoloracije.

Ovisno o željama pacijenta važno je utvrditi etiologiju obojenja. Potrebno je napomenuti da izbjeljivanje nije indicirano uvijek te da ovisno o etiologiji obojenja treba prilagoditi materijal, kao i samu metodu izbjeljivanja.

2. SVRHA RADA

Svrha je ovoga rada prikazati osnovnu sliku procesa izbjeljivanja. U ovome će se radu govoriti o teoriji obojenja, materijalima koji se koriste pri izbjeljivanju, različitim tehnikama kojima se primjenjuje sadržaj pomoću kojega se izbjeljuju zubi te o nuspojavama izbjeljivanja.

3. ENDOGENA OBOJENJA ZUBA

Endogena obojenja zuba nastaju ugradnjom kromatogena u caklinu i dentin te se teško uklanjaju. Dijele se na preeruptivna i posteruptivna obojenja. Preeruptivna obojenja nastaju tijekom odontogeneze pri kojoj se razvija caklina i dentin te kao posljedica uzimanja lijekova (2). Najčešći su lijekovi koji uzrokuju promjene boje fluoridi i tetraciklini. Povećana količina fluorida (veća od 1 mg/L u vodi) uzrokuje dentalnu fluorozu tijekom odontogeneze pri kojoj na caklini nastaju bjelkaste mrlje kredaste boje. U tetracikliskih obojenja, ako dođe do unosa tetraciklina tijekom odontogeneze, dolazi do promjene boje u žučkasto-smeđu. Uzroci su preeruptivnih obojenja: nasljedni poremećaji, metabolički poremećaji i sistemske bolesti.

Nasljedni poremećaji kao što su *amelogenesis imperfecta*, *dentinogenesis imperfecta* i pigmenta inkontinencija uzrokuju smeđa ili sivkasta obojenja.

Metabolički poremećaji kao što su fetalna eritroblastozna, kongenitalna eritropoetska porfirija i alkaponturija uzrokuju smeđa i žuto-zelena obojenja.

Epidermolysis bullosa i *pseudohipoparatiroidizam* pripadaju sistemskim bolestima koje uzrokuju obojenja zuba (3).

Posteruptivna obojenja mogu uzrokovati restaurativni materijali kao što su amalgam i kompozit. Amalgam mijenja boju dentina u sivu jer sadržava srebrni nitrat, dok kompozitni ispun koji je neprikladno postavljen ili star mijenja boju dentina zbog mikropukotina koje omogućuju prolaz kemikalijama i bakterijama. Trauma zuba može uzrokovati promjenu boje zuba u tamno-sivkastu jer puknuće krvnih žila uzrokuje hemolizu tijekom koje se oslobađa hemoglobin, a iz njega željezo koje se veže sa sulfidom.

Pod neprimjerenu se endodontsku terapiju ubraja i nepotpuno odstranjenje pulpe, pri čemu se ostatci pulpe ugrađuju u dentinske tubuluse te uzrokuju obojenje zuba. Obojenje može nastati i zbog materijala za punjenje koji zaostaju u pulpnoj komori te se ugrađuju u dentinske tubule. Intrakalni lijekovi poput jodoforma i fenola također mogu uzrokovati obojenje zuba.

Funkcijski i parafunkcijski poremećaji u starijoj životnoj dobi dovode do stanjivanja cakline koje može dovesti do lakšega upijanja obojenih tvari iz pića i hrane. Nekroza pulpe koja nastaje kao posljedica prodora bakterija ili kemijskih iritacija uzrokuje razgradnju tkiva koja oslobađa nusprodukte koji mogu uzrokovati obojenje zuba (2,5).

4. EGZOGENA OBOJENJA ZUBA

Egzogena obojenja nastaju zbog nakupljanja kromogena na površini cakline koje nastaje zbog pušenja ili uzimanja pića kao što su kava, vino ili čaj i nakupljanja prekromogena zbog korištenja tekućina za ispiranje usta (primjerice klorheksidina). Ta se obojenja zuba lakše uklanjaju nego endogena obojenja. Uklanjaju se profilaktičkim postupcima kao što su pjeskarenje, odnosno čišćenje kamenca. Ona mogu nastati i zbog loših ispuna, karijesa, nakupine kamenca i plaka (6).

5. SREDSTVA ZA IZBJELJIVANJE

5.1 VODIKOV PEROKSID

Vodikov peroksid bezbojni je nestabilni tekući spoj kisika i vodika koji djeluje kao snažno oksidirajuće sredstvo. Kemijskom se reakcijom razlaže na vodu i kisik. Potom kisik ulazi u reakciju s peroksidom koja razlaže slobodne radikale – perhidroksilni radikal i atom kisika. Pri tome je perhidroksilni radikal učinkovitiji jer ga se više stvara pri visokoj pH-vrijednosti. Ti su radikali važni jer uzrokuju razaranje kemijskih veza u pigmentu nakon kojega dolazi do obojenja. U istraživanju je dokazano da je učinkovitost veća pri većim koncentracijama pH (9.5-10.8). No danas se više koriste preparati s nižim pH jer oni dulje traju (7).

Vodikov peroksid može biti u čistome obliku ili nastati oksidacijskom reakcijom iz natrijeva perborata i karbamidnoga peroksida. Koristi se u koncentracijama od 15% do 35 % za izbjeljivanje vitalnih zuba te 35% za izbjeljivanje avitalnih zuba (8). Toplina, svjetlo i dodavanje natrija ubrzavaju proces razlaganja vodikova peroksida na slobodne radikale. Vodikov se peroksid zbog svoje nestabilnosti drži u tamnome i hladnome spremniku te se s njime treba oprezno postupati jer u kontaktu s tkivom stvara opekline, odnosno ima kaustičan učinak (9).

5.2. KARBAMID PEROKSID

Karbamid peroksid oksidirajuće je sredstvo koje se za proces izbjeljivanja zuba koristi u koncentracijama od 3% do 35%. Zbog svojega se antibakterijskoga učinka može koristiti pri redukciji plaka i održavanju oralne higijene te za postoperativno ispiranje rana (10). U procesu se izbjeljivanja raspada na ureu (6,65%) i peroksid (3,35%). Urea se dalje rastavlja na amonijak i ugljikov dioksid, dok peroksid ulazi dublje u strukture zuba te tako sudjeluje u procesu izbjeljivanja. Peroksid se za vitalne zube inače koristi u koncentracijama od 10% do 15%. Karbamid peroksid i vodikov peroksid jednako su učinkoviti, dok peroksid izbjeljuje znatno brže od obaju spojeva (2, 10, 11).

5.3. NATRIJEV PERBORAT

Natrijev perborat sredstvo je za izbjeljivanje. Stabilan je ako se nalazi u suhome stanju, ali ako se pomiješa s vodom, kiselinom ili toplim zrakom, razgrađuje se na vodikov peroksid, atomarni kisik i natrij metaborat. Dolazi u obliku praha. Osim za unutarnje izbjeljivanje primjenjuje se i kao antiseptik i dezificijens.

Natrijev perborat sigurniji je od vodikova peroksida te ga je lakše nadzirati. Izbjeljivanje će biti učinkovitije ako natrijev perborat pomiješamo s vodom ili 30%-tnim vodikovim peroksidom. No tada će biti potrebno više vremena kako bi djelovao (4).

Osim glavnoga sastojka materijala za izbjeljivanje koji je oksidirajuće sredstvo, postoje i dodatna sredstva:

- konzervansi
- disperzanti
- urea
- surfaktanti
- vehikulum (npr. glicerin)
- zgušnjavajuća tvar (karbapol baza)

6. INDIKACIJE I KONTRAINDIKACIJE IZBJELJIVANJA

Terapija se započinje uzimanjem stomatološke anamneze, intraoralnim pregledom te rendgenom kako bi se utvrdilo postoji li kakav čimbenik koji bi mogao onemogućiti sigurno izbjeljivanje. Čimbenici su koji bi mogli loše utjecati na izbjeljivanje zuba sljedeći: gingivitis, *white spot*, karijes i svjetlina zuba. Kako bi se lakše odredila početna boja zuba, koristi se metoda određivanja boje po ključu koji pomaže u toj situaciji. Potom je uz sve podatke prikupljene anamnezom i intraoralnim pregledom potrebno obratiti pažnju na indikacije i kontraindikacije procesa izbjeljivanja jer su svi pacijenti zasebni slučajevi (12). –

Indikacije:

- promjena boje koju uzrokuje starenje
- obojenja koju uzrokuju vanjski čimbenici (duhan, kava, čaj)
- obojenja koja uzrokuju tetraciklin i fluor
- želje pacijenta
- traume

Kontraindikacije:

- nezainteresirani pacijenti
- reakcija zbog alergije
- osjetljivost zuba
- gubitak tvrdoga zubnog tkiva
- vrlo mladi pacijenti (mlađi od deset godina)
- karijes i upalni procesi
- preosjetljivost korijena zbog ekspozicije
- trudnoća
- pacijenti koji nisu kooperativni (6, 13, 14)

7. MEHANIZAM IZBJELJIVANJA

Pri izbjeljivanju je važan vodikov peroksid jer stvara slobodne radikale koji su aktivni te zbog toga omogućuju da aktivni sastojak lakše dođe do cakline i dentina. Ako se želi povećati snaga izbjeljivanja, potrebno je radno polje učiniti suhim. Tomu je tako jer slobodni radikali koji se otpuštaju djeluju slabije u vlažnome mediju nego suhome zbog neotpuštanja slobodnih radikala peroksida.

Potrebno je pažljivo primjenjivati materijal, jer ako ga se primijeni previše, caklina može oslabiti. Što je zub duže pod utjecajem aktivnoga sastojka, to će učinak biti veći. Povećanje temperature ubrzava proces izbjeljivanja, no treba pripaziti jer zbog povećane temperature pacijent može početi osjećati bol ili može doći do oštećenja pulpne komorice. Vrlo je važno dobro komunicirati s pacijentom kako ne bi došlo do tih problema. Bolje djelovanje aktivnoga sastojka omogućuje i jača koncentracija. No ako se upotrijebi manja količina, trajanje će biti produženo i postići će se isto djelovanje. Na uspješnost djelovanja aktivnoga sastojka utječe i pH. Pri višem se pH (9-5 ili 10-8) perhidroksilni radikal lakše oslobađa. No kako bi se produljilo djelovanje i rok trajanja, danas se češće proizvode pri nižim pH (15, 15, 17).

Osnovni se mehanizam djelovanja zasniva na međudjelovanju molekula sredstva za izbjeljivanje i molekula mrlja. Pri tome međudjelovanju dolazi do izmjene tvari što dovodi do promjenu boje zuba u svjetliju.

Proces izbjeljivanja odvija se u trima fazama:

1. prodor aktivnoga sastojka u tvrdo zubno tkivo
2. odnos aktivnoga sastojka s molekulama mrlja
3. promjena reflektirane svjetlosti (18).

Mehanizam se izbjeljivanja može opisati i reakcijom oksidacije i redukcije pri kojoj se zbog prisutnosti elektrona od peroksida oksidacijska tvar smanji, a redukcijska tvar oksidirana. Tako dolazi do izbjeljivanja mrlja koje su se ugradile u zubno tkivo (19). Osnovni se mehanizam izbjeljivanja može opisati i kao cijepanje kromogena koji se očituju većim i vidljivim valnim duljinama reflektirane svjetlosti na manje vidljivi spektar.

8. TEHNIKE IZBJELJIVANJA

8.1 IN - OFFICE BLEACHING

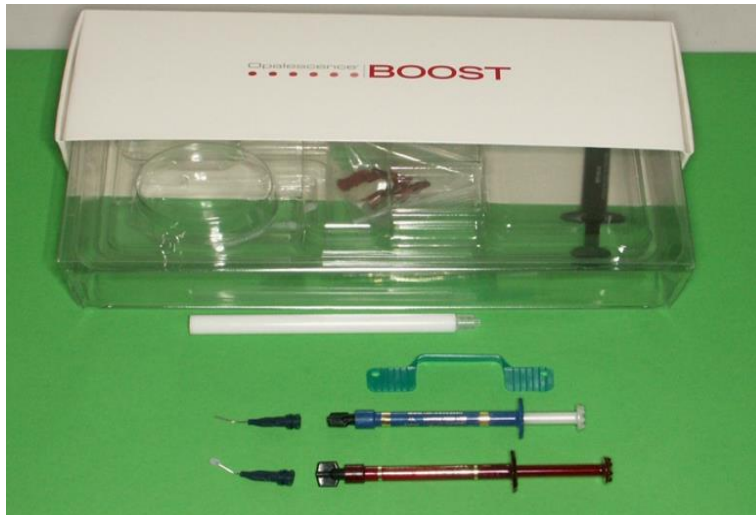Kako bi se izbjegle nuspojave, nužno je uzeti detaljnu stomatološku anamnezu i napraviti RTG snimku. Prije izbjeljivanja treba provjeriti boju zuba pomoću ključa boja i snimiti zube kamerom kako bi se dokumentiralo početno stanje. Potrebno je zaštititi okolna meka tkiva gumenom plahticom ili svjetlosnopolimerizirajućim akrilatnom.

Sredstva za izbjeljivanje obično dolaze u obliku pasta-pasta i gel-gel te se koriste po uputama proizvođača. Laseri i polimerizacijska svjetla pojačavaju djelovanje sredstava za izbjeljivanje, no mogu dovesti i do preosjetljivosti zuba. U današnjoj stomatologiji LED lampe imaju prednost jer proizvode plavo osvjetljenje od 450 nm koje ne oštećuje stanice odontoblasta i ne uzrokuje preosjetljivost zuba.

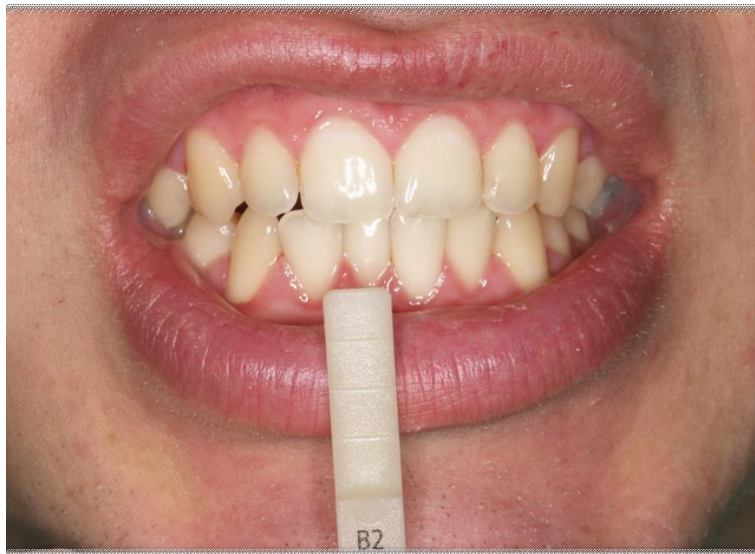
Većinom se koriste sredstva visokih koncentracija, 30%-35% vodikova peroksida ili 35% karbamid peroksida u obliku gela. Gel omogućuje lakšu primjenu i bolju hidriranost zuba tijekom izbjeljivanja jer u sebi sadrži 10%–20% vode. Materijal se može nanijeti na površinu zuba špricom ili heidemannovom špatulom u vremenskome razmaku od deset do dvadeset minuta. Nakon toga se ukloni gel s površine zuba.

Prednost je ove tehnike ta što stomatolog nadzire proces, a rezultati mogu biti vidljivi već jedan dan nakon primjene proizvoda (20, 21).

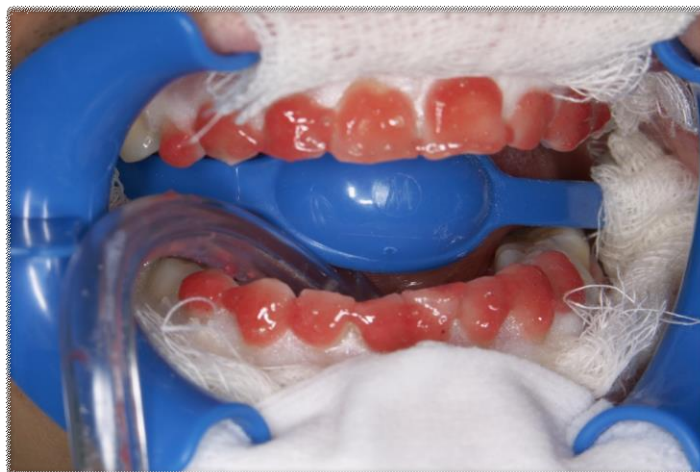Prije je ova metoda uključivala i uporabu vaticice koja bi se nanosila svakih par minuta na gazu prekrivena zuba natopljenom 35%-tnim vodikovim peroksidom (21). Kako bi rezultati bili što bolji, preporučuje se koristiti i *in-office bleaching* i *in-home bleaching*. *In-office* tehnika primjenjuje se ako je riječ o pigmentaciji čitavoga zubnog niza, samo jednoga zuba ili pojedinih područja zuba.



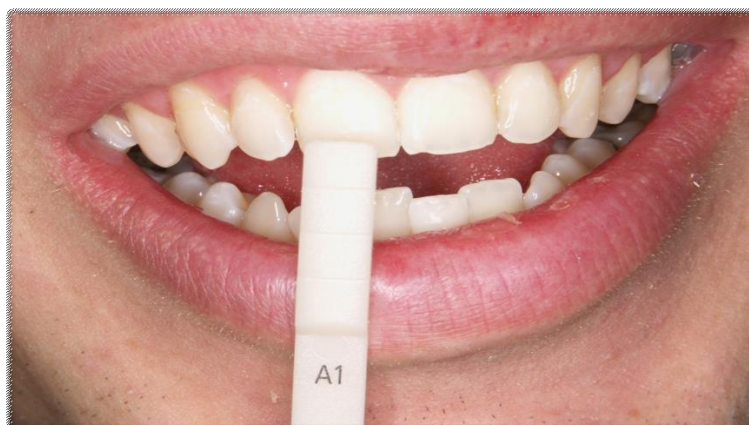Slika 1. *Opalescence Boost* set za izbjeljivanje zubi (Ultradent, SAD)
(preuzeto s odobrenjem izv. prof. dr. sc. Eve Klarić-Sever).




Slika 2. Početna boja zuba
(preuzeto s odobrenjem izv. prof. dr. sc. Eve Klarić-Sever).



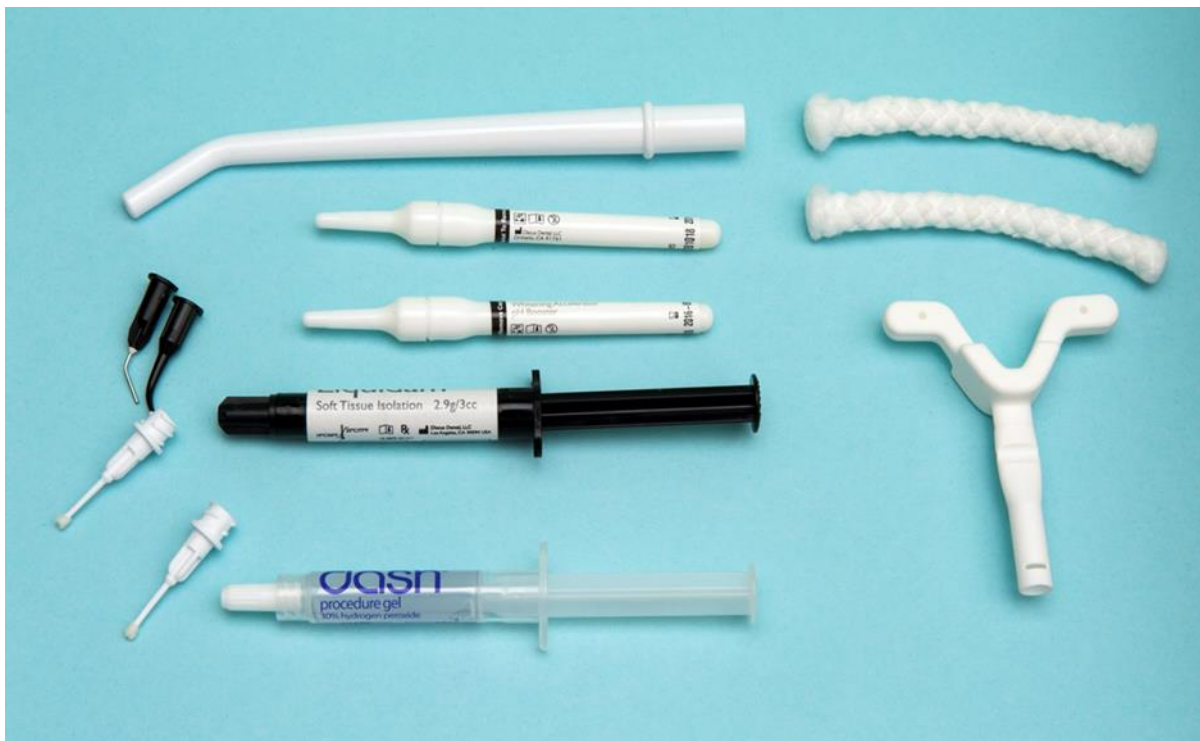Slika 3. Postavljena gingivna zaštita i gel za izbjeljivanje
(preuzeto s odobrenjem izv. prof. dr. sc. Eve Klarić-Sever)



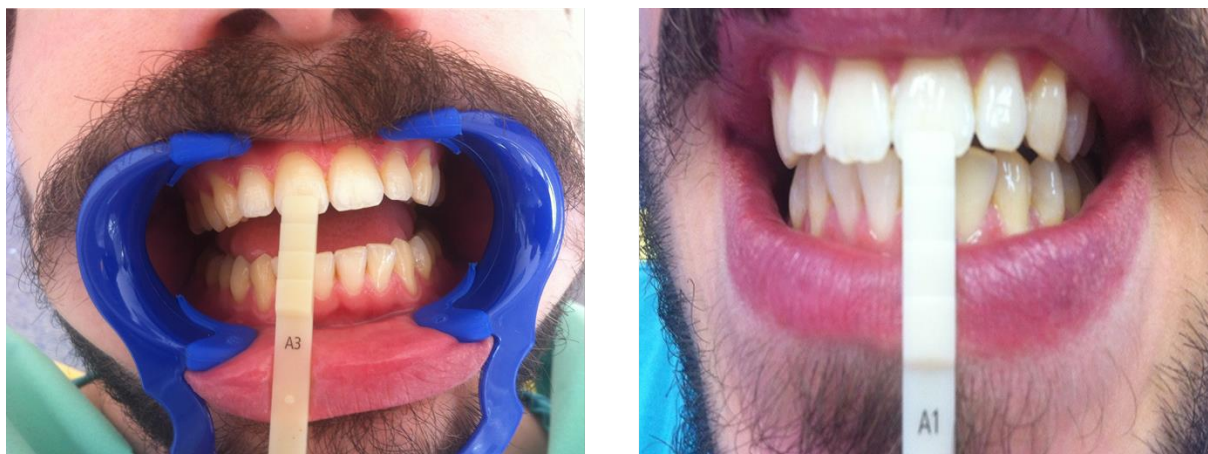Slika 4. Završna boja nakon izbjeljivanja
(preuzeto s odobrenjem izv. prof. dr. sc. Eve Klarić-Sever)



Slika 5. *Dash* (Philips, SAD) sustav za izbjeljivanje u ordinaciji
(preuzeto s odobrenjem izv. prof. dr. sc. Eve Klarić-Sever)



Slika 6. Sastavni dijelovi *Dash* sustava
(preuzeto s odobrenjem izv. prof. dr. sc. Eve Klarić-Sever).



Slika 7. Početna i završna boja zuba nakon izbjeljivanja *Dash* metodom
(preuzeto s odobrenjem izv. prof. dr. sc. Eve Klarić-Sever)

Poznato je još nekoliko *in-office* metoda izbjeljivanja.

1. Metoda izbjeljivanja laserima – postoje ugljičnodioksidni i argonski laser; oba se mogu koristiti zasebno ili zajedno. Iako nisu učinkovitiji od uobičajenih metoda, laseri omogućuju veću energiju za razgradnju vodikova peroksida te pospješuju izbjeljivanje aktivacijom tvari za izbjeljivanje. Gel se primjenjuje na obraznu stranu površine zuba u debljini od 1 mm do 2 mm, nakon izolacije mekih tkiva. Potom se trideset sekundi laganim pokretima premješta svjetlo argonskoga lasera s pacijentove desne strane na pacijentovu lijevu stranu površine zuba. Nakon tri minute uklanja se gel (22).

2. Metoda izbjeljivanja uz pritisak – ne šteti se mekomu tkivu jer se koristi svjetlopolimerizirajuća barijeru na krajevima udloga. Upotrebljava se 35%-tni vodikov peroksid (23).

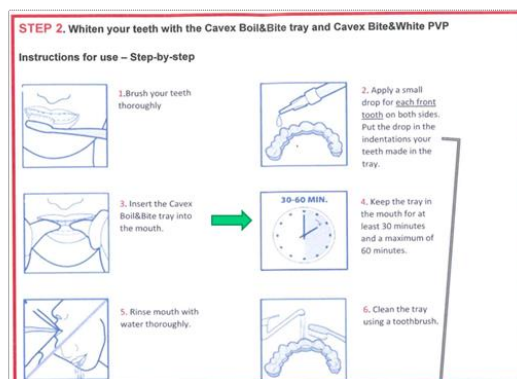
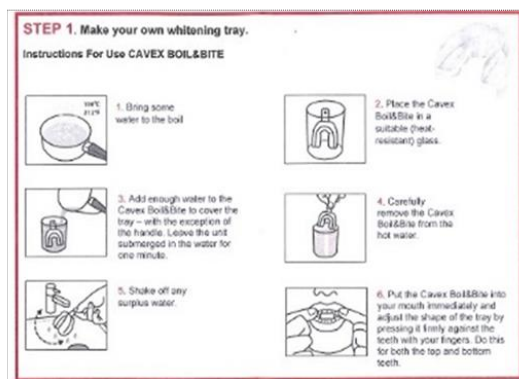
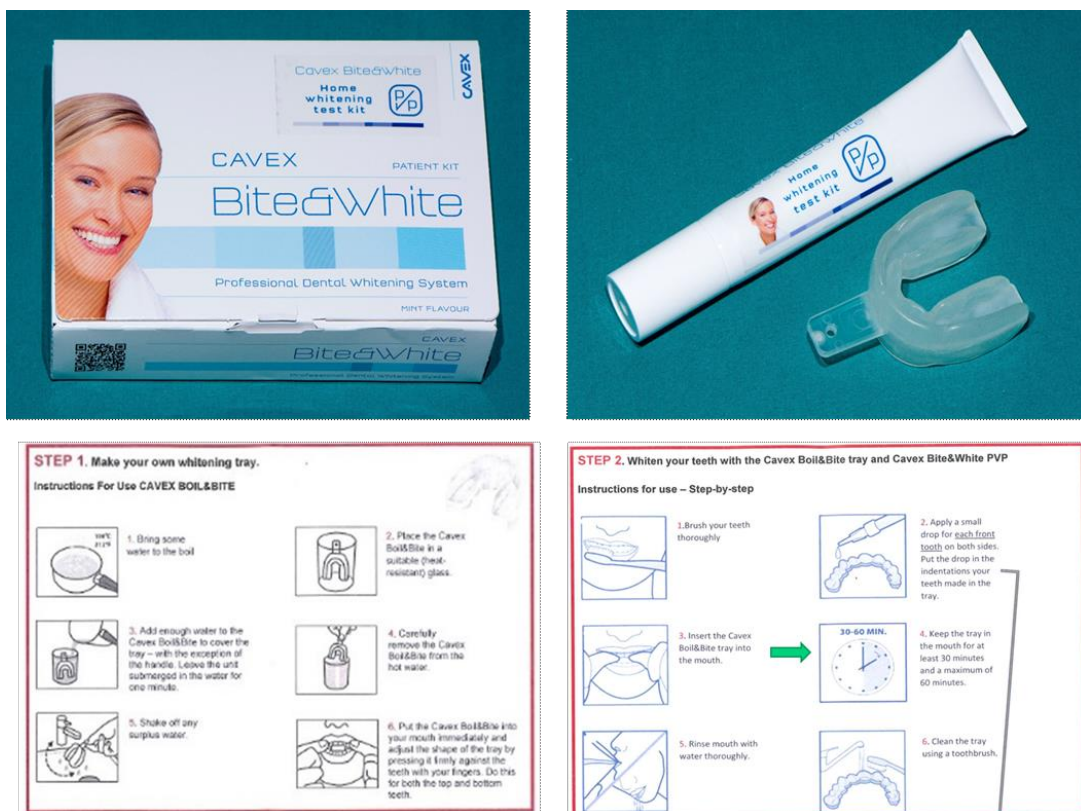3. Metoda izbjeljivanja u čekaonici – koristi se 35%-tni karabamid peroksid s kojim se mora pažljivo postupati zbog visokih koncentracija. Toplina ubrzava djelovanje. Nakon što se pacijentu stavi udloga s materijalom za izbjeljivanje, mora se pričekati trideset minuta. Nakon trideset minuta, materijal se skida s udloge (23).

4. Metoda dvostruko aktiviranoga izbjeljivanja – prvi je korak ove metode izolirati zubni niz koji želimo izbjeliti. Nakon toga materijal se nanosi na površinu zuba u vremenskome razdoblju od šest do deset minuta. Kao sredstvo se koristi 19%-35%-tni vodikov peroksid. Materijal se za manganski sulfat aktivira svjetlosnim putem, dok se željezov sulfat aktivira kemijskim putem (24).

8.2. AT-HOME BLEACHING

Prvo treba uzeti detaljnu stomatološku anamnezu i obaviti detaljan klinički pregled. Nakon toga se uzima otisak od kojega se radi individualizirana udlaga koju pacijenti koriste kod kuće uz preparate iz ljekarna ili sličnih trgovina. Pacijent prije upotrebe udlage mora imati čista usta. Pacijentu se treba detaljno objasniti postupak upotrebe. Materijal se svaki puta iznova stavlja na labijalne plohe. Vrijeme nošenja udlage ovisi o svakome pacijentu posebno, no najbolji se učinak postiže ako se udlaga nosi između jednoga i dva sata. Može se nositi danju i noću, no preporuča se nositi noću jer se tada smanjuje okluzija i manje sredstva izlazi iz udlage. Potrebno je naručiti pacijenta na kontrolne preglede svakih tjedan do dva. Kako ne bi došlo do pretjerana izbjeljivanja, proces bi izbjeljivanja trebao trajati najdulje šest tjedana (25, 26).

Najčešće se koristi 10%-tni karbamid peroksid, no može se koristiti i 10%-tni vodikov peroksid. Tretman se može ubrzati ako se poveća koncentracija karbamidnoga peroksida (25, 26).



Slika 8. Cavex Bite and White (Cavex, Nizozemska) sustav za izbjeljivanje kod kuće

(preuzeto s odobrenjem izv. prof. dr. sc. Eve Klarić-Sever)

8.3. SAMOINICIJATIVNO IZBJELJIVANJE (*OVER-THE-COUNTER*)

Pri ovome načinu izbjeljivanja pacijenti sami, bez prisutnosti stručnjaka, koriste različite pripravke za izbjeljivanje koje kupe u ljekarnama, drogerijama ili na internetskim stranicama. Ti pripravci mogu biti u obliku udlaga, četkica ili trakica. Sadrže manju koncentraciju sredstva za izbjeljivanje nego pripravci koje koristi stomatolog. Često mogu nastati problemi zbog pretjerane upotrebe, poput stanjivanja cakline i pojačane osjetljivosti zuba koja zahtijeva duže liječenje (27).

8.4. IZBJELJIVANJE AVITALNIH ZUBA

Termokatalička tehnika, *walking bleach* i modificirana *walking bleach* tehnika najzastupljenije su u ovome području izbjeljivanja. Glavni su uzroci promjene boje avitalnih zuba traume i ostatci u pulpnoj komorici od prethodna punjenja korijenskoga kanala (28).

Prije početka procesa izbjeljivanja potrebno je zaštititi meka tkiva koferdamom i učiniti opsežnu stomatološku anamnezu uz klinički pregled te proučavanje rendgenskih snimki. Na rendgenskim snimkama ne bi trebao biti vidljiv periapikalni proces ni resorpcija korijena zuba, a korijenski kanali ne smiju biti previše napunjeni, a ni premalo. Okruglim *Gates-Glidden* svrdlima treba odstraniti zaostatke materijala za punjenje korijenskih kanala te pulpne ostatke do 3 mm ispod razine caklinsko-cementnoga spojišta. Nakon toga postavlja se podloga od staklenoionomernoga cementa debljine 2 mm kako bi ne bi došlo do mogućih nuspojava preosjetljivosti. Potom se unosi materijal (29).

Walking bleach metoda

Podrazumijeva unos paste koja je se sastoji od natrijeva perborata i vode ili vodikova peroksida u koncentraciji od 3% do 30%. Dodavanjem se vodikova peroksida dobiva jednak učinak, no proces je brži. Pasta se mora utisnuti u pulpnu komoricu kako bi se stvorio prostor za privremeni materijal te se vatom treba stvoriti suho radno polje. Pacijent treba doći na kontrolu za tri do pet dana. Tada se ponavlja postupak sve dok se ne dobije boja kakvu pacijent želi (4, 28).

Modificirana *walking bleach* metoda

S ovom se metodom mogu izbjeliti i vitalni zubi te je manje vjerojatno da će doći do resorpcije korijena izvana. Izbjeljivanje se vrši s unutarnje i s vanjske strane pulpne komorice. Materijal izbora je 10%-tni karbamid peroksid koji se mjenja svaka dva sata nakon što se zadržao u pulpnoj komorici s prethodno napravljenom udlagom. Tražena se boja može dobiti nakon pet do osam dana promjene materijala u vremenskome periodu od dva sata (30).

Termokatalitička metoda

Koferdamom se zaštite meka tkiva kako ne bi došlo do neželjenih ozljeda te se pacijentu zaštite oči. Nakon što se osigura kavitet i omogući sigurnost pacijenta, može se pristupiti punjenju. Materijal je izbora vodikov peroksid koncentracije 30%-35%. Nanosi se u pulpnu komoricu UV svjetlom ili napravom za zagrijavanje na temperaturi između 50 °C i 60 °C. Uvođenje izvora topline ili UV svjetla čini sredstvo za izbjeljivanje uspješnijim (29). Zbog korištenja visokih temperatura mogu nastati nuspojave poput vanjske resorpcije korijena. Ova se metoda nije pokazala uspješnijom od ostalih metoda (31).

8.5. MIKROABRAZIJA

Proces započinje osiguravanjem suhoga radnog polja i čišćenjem zuba pastama za profilaksu. Smjesa se od abrazivne paste sa zrcima silikon klorida i hidroklorne kiseline niske koncentracije nanosi na površinu zuba. U razmacima se od jedne minute finim gumicama i manjim okretajima ispolira zub. Potom se nanosi preparat fluora i završno se ispiru zubi. Tako zbog abradirane i erodirane površine zuba dolazi do boljega prodiranja aktivnoga sredstva. Rezultat je toga procesa promjena boje zuba. Kontrola pacijenta treba biti za četiri do šest tjedana (31). Mikroabrazija je metoda koja je se primjenjuje pri hipermineralizacija i hipomineralizaciji, demineralizaciji nakon ortodontskih aparata, nepotpunomu razvoju površinskoga sloja zuba te pri uklanjanju obojenja uzrokovana fluorozom. Kontraindikacije su mikroabrazije tetraciklinska obojenja *amelogenesis imperfecta* i *dentinogenesis imperfecta* (32).

U postupku mikroabrazije, zbog odstranjivanja površinskog sloja zuba, nastaje glatka i sjajna caklina. No, istovremeno se nagrizzaju i skidaju slojevi zuba.

„Efekt abrazije“ može se pojaviti kada su u dubljim slojevima cakline zastupljena optička svojstva u obliku abradiranih površina (32).

9. NUSPOJAVE IZBJELJIVANJA

Sredstva za izbjeljivanje mogu loše utjecati na restaurativne preparate. Jačina veze između zuba i ispuna može oslabiti u prisutnosti kisika jer kisik oslabi vezu između adheziva i kompozita. Zbog ostatka bi kisika nakon izbjeljivanja trebalo napraviti završni ispun tijekom sljedećih tjedan ili dva. U slučaju da je ispun potrebno napraviti odmah, kako bi se dobila ravnoteža boje, može se iskoristiti natrijev askorbat u koncentraciji od 10%. Mogu se pojaviti i mikropokutine ispuna koje bi trebalo popraviti. Ako to nije moguće, treba napraviti novi ispun (33).

Neka istraživanja ukazuju na to da se izbjeljivanjem pojavi drugačija caklina – caklina sa smanjenim prostorima između prizama caklina. Izbjeljivanjem nastaje i veća hrapavost te se smanjuje omjer kalcija i fosfata. Druga istraživanja govore da materijali za izbjeljivanje ne utječu pretjerano na caklinu, dentin i cement (34).

Stručnjaci ističu da povećana koncentracija materijala za izbjeljivanje i duži vremenski period uzrokuju promjene na caklini. Stoga se, kako bi se zaustavile promjene na tvrdome zubnom tkivu, preporučuje upotreba manje koncentracije materijala (35).

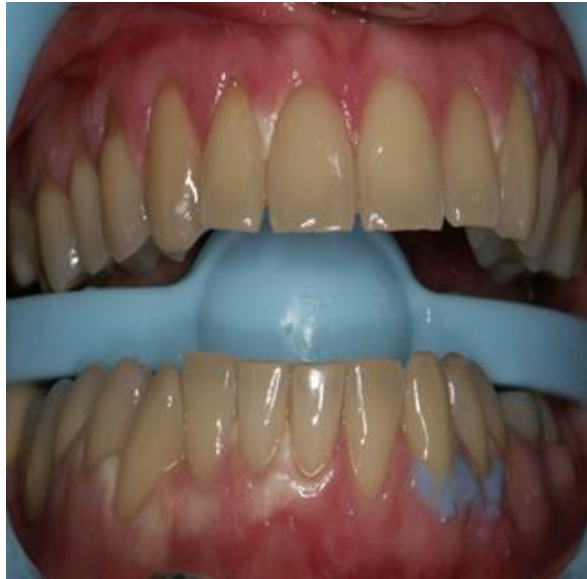Treba biti pažljiv pri upotrebi materijala za izbjeljivanje veće koncentracije kako ne bi došlo do opekline mekoga tkiva. Primjenom se koferdama i pamučnih gaza mogu zaustaviti moguća nadraživanja zubnoga mesa jer sprječavaju dodirivanje sredstva za izbjeljivanje i mekoga tkiva. Iritacije se mogu smanjiti upotrebom manje količine gela s manje koncentracije (4).

Jedna je od nuspojava izbjeljivanja i vanjska resorpcija zuba. Ona se može zaustaviti tako da se na dno kaviteta smjesti podloga od staklenoionomernoga cementa. Kako ne bi došlo do resorpcije zubnih vratova, važno je i koronarno brtvljenje. Resorpcija zubnih vratova nastaje zbog upalnih procesa uzrokovanih visokim koncentracijama i temperaturama koji omogućuju lakši prolaz vodikova peroksida kroz kanaliće dentina (13).

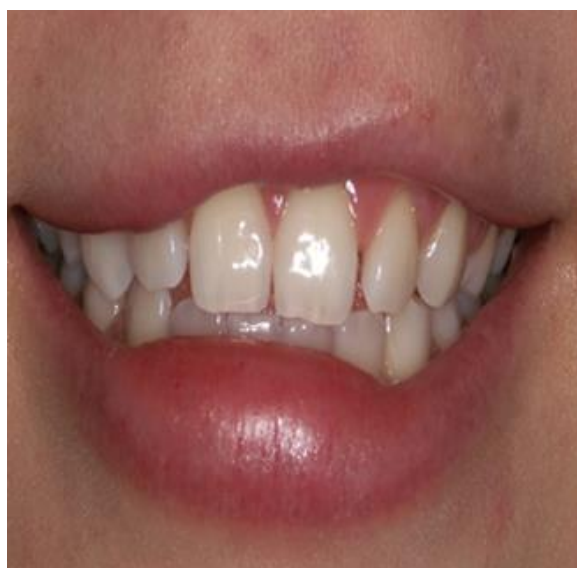Najčešća je nuspojava izbjeljivanja preosjetljivost zuba. Smatra se da učestalija upotreba i jača koncentracija materijala za izbjeljivanja dovode do pojačane osjetljivosti zuba. Ako su pacijentu zubi već bili preosjetljivi, preporuča se primjena materijala za desenzibilizaciju od fluora ili kalijeva nitrata od dva do tri tjedna prije početka procesa izbjeljivanja. Preosjetljivost se može liječiti i pasivno. Pasivno liječenje uključuje upotrebu manje gela i niže koncentracije materijala. Promjene su većinom reverzibilne, javljaju se u 66% pacijenata te obično nestanu

nakon jednoga dana. Uglavnom nastaju u dentinskim kanalićima zbog prodora sredstava za izbjeljivanje (36).

Neka istraživanja pokazuju da postupci koji prethode procesu izbjeljivanja mogu uzrokovati preosjetljivost. Pojavljuje se dentinska preosjetljivost (37).



Slika 9. Otekline sluznice zbog kontakta sa sredstvom za izbjeljivanje
(preuzeto s odobrenjem izv. prof. dr. sc. Eve Klarić-Sever)



Slika 10. Otekline usnice zbog kontakta sa sredstvom za izbjeljivanje i zagrijavanja lampe za izbjeljivanje (preuzeto s odobrenjem izv. prof. dr. sc. Eve Klarić-Sever)

10. RASPRAVA

Na tržištu je danas dostupno mnogo materijala i različitih tehnika od kojih svaka ima visok postotak uspješnosti. Važno je pristupiti svakomu pacijentu zasebno te sukladno postavljenoj dijagnozi prilagoditi izbor materijala i tehnike. Prije terapije važno je obratiti pažnju na cjelokupno stanje u pacijentovim ustima kako bi se lakše predvidio uspjeh terapije. Pacijenti koji ne žele poboljšati lošu oralnu higijenu, prestati s pijenjem kave ili pušenjem cigareta nisu dobri kandidati za izbjeljivanje. Pri pregledu je važno saznati koja su pacijentova očekivanja o ishodu terapije te mu predstaviti realan ishod terapije kako se ne bi razočarao. Naime, pacijenti često imaju nerealne želje i nerealna očekivanja zbog čega budu nezadovoljni ishodom terapije. Američko društvo stomatologa (*American dental association*) utvrdilo je tri čimbenika koja određuju uspješnost terapije. To su sigurna primjena tehnike izbjeljivanja, promjena boje za dvije nijanse po pripadajućemu ključu boje proizvođača i postojanost nijanse u trajanju od šest mjeseci (38). Zahtjevi su tržišta za izbjeljivanjem zuba u vlastitome domu postali sve veći, stoga su materijali za takvo izbjeljivanje postali sve dostupniji. Sve je češće izbjeljivanje zuba u vlastitome domu dovelo do polemike o kvaliteti i usporedbi takva izbjeljivanja s onim u ordinaciji. Giachetti i suradnici (39) usporedili su rezultate izbjeljivanja 10%-tnim karbamid peroksidom s rezultatima izbjeljivanja u ordinaciji 38%-tnim vodikovim peroksidom te zaključili da oba postupka, ukoliko se pravilno izvedu, imaju zadovoljavajuće rezultate. Usprkos zadovoljavajućim rezultatima nametnulo se pitanje je li sigurno provoditi izbjeljivanje zuba u vlastitome domu. Ispitivanje je pokazalo da su ukoliko se pacijenta pravilno pouči tomu kako ispravno izbijeliti zube rizici takva izbjeljivanja jednaki onima u ordinaciji. Kako bi se što više umanjile štetne posljedice izbjeljivanja, potrebno je dobro proučiti upute proizvođača materijala za izbjeljivanje, kao i pomoćnih sredstava i pomoćne opreme. Samo je tada moguće pravilno izvesti postupak izbjeljivanja.

11. ZAKLJUČAK

Trendovi su u estetskoj stomatologiji, kao i zahtjevi pacijenata – idealan osmijeh. Zbog toga su bijeli zubi postali glavnim ciljem terapije izbjeljivanja. Pravilna dijagnostika i anamneza ključne su za pravilnu procjenu obojenja i daljnji odabir materijala i tehnike. Povjerenje se pacijenta treba zadobiti prije početka same terapije. Potrebno je pacijentu predstaviti vjerojatne rezultate terapije, kao i moguće nuspojave. Za izbor je materijala i tehnike najvažnije ispravno etiološki odrediti uzrok i intenzitet obojenja zuba te uzeti u obzir i moguće pacijentove nezdrave navike (pušenje, kava, alkohol, loša higijena). Sve tehnike izbjeljivanja mogu izazvati nuspojave slaba intenziteta koje najčešće brzo prolaze. Svaka tehnika pokazuje zadovoljavajuće rezultate te se primjenjuje ovisno o etiologiji. Terapija izbjeljivanja ne završava zahvatom, nego se nastavlja i nakon zahvata edukacijom pacijenta o izbjegavanju štetnih navika i pravilnoj higijeni.

12. SAŽETAK

Izbjeljivanje je proces tijekom kojega se mijenja pigmentacija zuba. Postoje endogena obojenja zuba i egzogena obojenja zuba. Pri endogenim se obojenjima kromatogen nakuplja u caklini, dok se pri egzogenim kromatogen nakuplja izvan cakline. Najčešći su materijali koji se koriste pri izbjeljivanju: vodikov peroksid, karbamid peroksid i natrijev perborat. Prije samoga je zahvata važno uzeti stomatološku anamnezu, obaviti klinički pregled i dokumentirati fotografijom. Izbjeljivanje je indicirano u slučajevima obojenja zbog unosa različitih pića (vino, kava), zbog posljedica starenja ili trauma. Kontraindicirano je u slučajevima karijesa, gubitka tvrdoga zubnog tkiva ili nesuradljivosti pacijenta. Osnovni se mehanizam djelovanja temelji na međudjelovanju molekula sredstva za izbjeljivanje i molekula mrlja. Vitalni se zubi izbjeljuju tehnikama *in-office* i *athome bleaching*. U današnje vrijeme mnogi pacijenti samoinicijativno izbjeljuju zube. Terapija avitalnih zuba uključuje termokatalitičku *walking bleach* i modificiranu *walking bleach* metodu. Najčešća je nuspojava tih metoda preosjetljivost zuba. No mogu se mogu pojaviti i oštećenja mekih i tvrdih tkiva. Uzroci su nuspojava uglavnom povišena koncentracija sredstva za izbjeljivanje i visoka temperatura.

13. SUMMARY

Teeth whitening is a process that includes a change in tooth pigmentation. There are endogenous tooth stains and exogenous tooth stains. Endogenous staining is characterized by the accumulation of chromogens within the enamel, while exogenous staining is characterized by the accumulation of chromogens outside the enamel. The most common teeth whitening agents are hydrogen peroxide, urea peroxide and sodium perborate. Before the procedure, it is necessary to take a dental history, perform a clinical examination and take a photograph of the state of the patient's teeth. Teeth whitening is indicated in cases of staining due to the intake of various beverages (wine, coffee), the consequences of aging or trauma. It is contraindicated in cases of caries, loss of hard tooth tissue, or non-cooperation of the patient. The basic mechanisms of action are based on the interaction of molecules from the whitening agents and the molecules of the stain. Vital teeth are bleached in-office and with at home bleaching techniques, and nowadays many patients bleach their own teeth without consulting with the dentist. Avital tooth therapy includes thermocatalytic, walking bleach, and a modified walking bleach method. The most common side effect is hypersensitivity. Soft and hard tissue damage can also occur. The causes of side effects are mainly elevated concentrations of the whitening agent or the high temperatures.

Keywords: teeth whitening, materials, mechanism of action, whitening techniques

14. LITERATURA

1. Knezović Zlatarić D, Aurer A, Meštrović, Čelić R, Pandurić V. Osnove estetike u dentalnoj medicini. Zagreb: Hrvatska komora dentalne medicine, 2013.
2. Greenwall L. Bleaching techniques in restorative dentistry: An illustrated guide. London: Martin Dunitz Ltd; 2001.
3. Sulieaman M. An overview of tooth discolorations: extrinsic, intrinsic and internalized stains. Dental update. 2005; 463-71
4. Walton ER, Torabinejad M, et al. Principles and practice of endodontics. Philadelphia: Saunders; 2002. p. 385-99
5. Greenwall L. Bleaching techniques in restorative dentistry. London. 2002.
6. Nathoo SA. The chemistry and mechanisms of extrinsic and intrinsic discoloration. J Am Dent Assoc 1997; 128 Suppl: 6-10.
7. Lee GP, LEE MY, LUM SOY, Poh RSC & LIM KC. Extraradicular diffusion of hydrogen peroxide and pH changes associated with intracoronal bleaching of discoloured teeth using different bleaching agents. Int Wnsos J. 2004; 37: 500-6
8. Knezović Zlatarić D. Osnove estetike u dentalnoj medicini. Zagreb: Hrvatska komora dentalne medicine; 2013.
9. Škaričić J, Matijević J, Jukić-Krmek S. IV razred po Black-u: Etiologija, dijagnostika i terapijske mogućnosti. Sonda. 2009;10(18):26-30.
10. Attin TP, Paque F, Ajam F, Lennon AM. Review of the current status of tooth whitening with the walking bleach technique. Int Endod J. 2003;36:313-29.
11. Frysh H, Baker FL, Wagner MJ. Patients perception of effectiveness of 3 vital tooth bleaching systems. J Dent Res. 1991;70:570.
12. Miller L. Organizing colour in dentistry. J Am Dent Assoc (special issue). 1987; 26 E-40E.
13. Baratier LN, Ritter AV, Monteiro S. Nonvital tooth bleaching: Guidelines for the clinician. Quintessence Int. 1995;26:597-608
14. Burrell KH. ADA supports vital tooth bleaching – but look for the seal. JADA. 1997;128:2-5
15. Barosa CM, Sasaki RT, Florio FM, Basting RT. Influence of Time on Bond Strength After Bleaching with 35% Hydrogen Peroxide. J Contemp Dent Pract. 2008; 9(2):81-8

16. Fearon J. Tooth whitening: concepts and controversies. *International dentistry SA*,2007; 11(2):24-38
17. Joiner A. Tooth colour:a review of the literature. *J Dent*. 2004;32:3-12.
18. Kwon SR, Wertz PW. Review of the Mechanism of Tooth Whitening. *J Esthet Restor Dent*. 2015;27(5):240-257.
19. Taher NM.The Effect of Bleaching Agents on the Surface hardness of Tooth Colored Restorative Materials. *I Contemp Dent Pract*. 2005; 2(6):18-26.
20. Pavelić B, Pavić A, Rezo V. Uvod u izbjeljivanje zubi: II dio: Klinički postupak. *Sonda*. 2014;15(28):18-24.
21. Barghi NB. Making a clinical decision for vital tooth bleaching: at home or in office? *Compend Contin Educ Dent Aug*. 1998; 19(8):83-8.
22. Reyto R. Laser tooth whitening. *Dent Clin North Am*. 1998; 21(4):755-62
23. Miara P. An innovative chairside bleaching protocol for treating stained dentition: initial results. *Pract Perio Aesth Dent*. 2000; 12/7:669-78.
24. Goldstein RE. In-office bleaching:where we came from, where we are today. *J Am Dent Assoc Suppl*. 1997; 128:11-15.
25. Haywood VB, Heymann HO, Nightguard vital bleaching. *Quintessence Int*. 1989;20:173-6.
26. Christensen GJ. Bleaching teeth: practitioner trends. *J Am Dent Assoc* 1997;128 Suppl: 16-8.
27. Auschill TM, Hellweg E, Schmidale S, Sculean A, Arweiler NB. Efficacy, side-effects and patients' acceptance of different bleaching techniques (OTC, in-office, at-home). *Oper Dent*. 30:156-63.
28. Oliveira DP, Gomes BPFA, Zaia AA, Souza-Filho FJ, Ferraz CCR. Ex vivo antimicrobial activity of several bleaching agents used during the walking bleach technique. *Int Endo J*. 2008;41:1054-8.
29. Goldstein RE, Garber DA. Complete dental bleaching. Chicago: Quintessence Publishing Co. Inc. 1995.
30. Lienbenberg WH. Intracoronal lightening of discolored pulpless teeth: A modified walking bleach technique. *Quintessence Int* 1997; 28; 771-7.
31. Croll TP. Enamel microabrasion: observation after 10 years. *J Am Dent Assoc* 1997; 128 Suppl:51-5.

32. Radović I, Vulićević ZR, Mandinić Z, Beloica M, Juloski J. Specifične terapije u dječjoj dobi: Minimalno invazivni postupci. In: Jurić H, editor. Dječja dentalna medicina. Zagreb: Naklada Slap; 2015. 272-8.
33. Demarco FF, Freitas JM, Silva MP, Justino LM. Microleakage in endodontically treated teeth: influence of calcium hydroxide dressing following bleaching. *Int Endod J.* 2001;34(7):495-500.
34. Ernst Cp, Mareoquin BB, Willerhausen B. Effect of hydrogen peroxide-containing bleaching agents on the morphology of human enamel. *Quintessence Int.* 1996;27:53-6.
35. Attin T, Vollmer D, Wiegand A, Attin R, Betke H. Subsurface microhardness of enamel and dentin after different external bleaching procedures. *Am J Dent.* 2005;18:8-12.
36. Nathanson D. Vital tooth bleaching: sensitivity and pulpal considerations. *J Am Dent Assoc.* 1997;128 Suppl: 41-4.
37. Heymann HO. Bleaching of Vital Teeth. *Quintessence Int.* 1997;28:420-7.
38. de Geus JL, Wambier LM, Kossatz S, Loguercio AD, Reis A. At-home vs In-office Bleaching: A Systematic Review and Meta-analysis. *Oper Dent.* 2016 Jul-Aug;41(4):341-56. doi: 10.2341/15-287-LIT. Epub 2016 Apr 5. PMID: 27045285.
39. Giachetti L, Bertini F, Bambi C, Nieri M, Scaminaci Russo D. A randomized clinical trial comparing at-home and in-office tooth whitening techniques: A nine-month follow-up. *J Am Dent Assoc.* 2010 Nov; 141(11):1357-64

15. ŽIVOTOPIS

Filip Kašner rođen je 12. srpnja 1993. godine. Nakon završene opće gimnazije Tina Ujevića u Kutini, upisuje stomatologiju na stomatološkom fakultetu sveučilište u Zagrebu. Poznaje engleski jezik. Bavi se nogometom.

