

# Autotransplantacije zuba u djece: prikaz slučaja

---

Pende Čupić, Iva

Professional thesis / Završni specijalistički

2021

Degree Grantor / Ustanova koja je dodijelila akademski / stručni stupanj: **University of Zagreb, School of Dental Medicine / Sveučilište u Zagrebu, Stomatološki fakultet**

Permanent link / Trajna poveznica: <https://um.nsk.hr/um:nbn:hr:127:681534>

Rights / Prava: [Attribution-NonCommercial 4.0 International/Imenovanje-Nekomercijalno 4.0 međunarodna](#)

Download date / Datum preuzimanja: **2025-02-19**



Repository / Repozitorij:

[University of Zagreb School of Dental Medicine Repository](#)





Sveučilište u Zagrebu  
Stomatološki fakultet

Iva Pende Čupić

# **AUTOTRANSPLANTACIJE ZUBA U DJECE: PRIKAZ SLUČAJA**

POSLIJEDIPLOMSKI SPECIJALISTIČKI RAD

Zagreb, 2021.

Rad je ostvaren na Zavodu za dječju i preventivnu stomatologiju Stomatološkog fakulteta Sveučilišta u Zagrebu.

Naziv poslijediplomskog specijalističkog studija: Dentalna medicina

Mentor rada: prof.dr.sc. Domagoj Glavina, Zavod za dječju i preventivnu stomatologiju Stomatološkog fakulteta Sveučilišta u Zagrebu.

Lektor hrvatskog jezika: Zrinka Debeljak, mag. educ. philol. croat.

Lektor engleskog jezika: Nina Miočević prof. engleskog i francuskog jezika i knjiž.

Sastav Povjerenstva za ocjenu poslijediplomskog specijalističkog rada:

1. \_\_\_\_\_
2. \_\_\_\_\_
3. \_\_\_\_\_

Sastav Povjerenstva za obranu poslijediplomskog specijalističkog rada:

1. \_\_\_\_\_
2. \_\_\_\_\_
3. \_\_\_\_\_
4. \_\_\_\_\_
5. \_\_\_\_\_

Datum obrane rada: \_\_\_\_\_

Rad sadrži: 48 stranice

11 slika

1 CD

Rad je vlastito autorsko djelo, koje je u potpunosti samostalno napisano uz naznaku izvora drugih autora i dokumenata korištenih u radu. Osim ako nije drukčije navedeno, sve ilustracije (tablice, slike i dr.) u radu su izvorni doprinos autora diplomskog rada. Autor je odgovoran za pribavljanje dopuštenja za korištenje ilustracija koje nisu njegov izvorni doprinos, kao i za sve eventualne posljedice koje mogu nastati zbog nedopuštenog preuzimanja ilustracija odnosno propusta u navođenju njihovog podrijetla.

## ZAHVALE

Iskreno zahvaljujem prof. dr. sc. Domagoju Glavini na velikodušnoj pomoći, savjetima i vremenu prilikom izrade ovoga rada.

Također, veliko hvala svim mojim kolegama koji su imali vjere u mene.

Na kraju, hvala onima koji su uvijek bili uz mene Jošku, Petri i Ani.

## **AUTOTRANSPLANTACIJE ZUBA U DJECE: PRIKAZ SLUČAJA**

### **Sažetak**

Autotransplantacija je postupak kojim se kod iste osobe zub ili zubni zametak prenosi iz jedne u drugu alveolu. Za autotransplantaciju najčešće se odabiru treći molari, impaktirani očnjaci ili mandibularni prekutnjaci koji su se pokazali kao najbolja zamjena za izgubljene maksilarne sjekutiće. Najbolji rezultati očekuju se ako je transplantirani zub dosegao između 50 i 75 % svoga razvoja, a za uspjeh ovog zahvata iznimno je važno očuvanje zdravog paradontnog ligamenta transplantiranog zuba. Postotak preživljenja transplantiranih zuba je visok, a rezultate je moguće predvidjeti s relativno velikom sigurnosti. Komplikacije koje se mogu pojaviti su nekroza pulpe, resorpcija korijena zuba i ankiloza. Ova je metoda najčešće odabir u liječenju mladih pacijenata jer ne ometa rast i razvoj, a daje zadovoljavajuće estetske i funkcionalne rezultate.

Cilj ovog rada je prikazati postupak autotransplantacije zuba kao moguće terapijske metode u liječenju komplikacija nastalih traumom zuba. Na mjesto središnjeg sjekutića pogođenog traumom transplantiran je drugi donji lijevi premolar. Dvije godine kasnije transplantirani zub je urednog kliničkog i radiološkog nalaza. Patološka mobilnost zuba nije uočena, gingiva je uredna, a kontura alveolarnog grebena očuvana. Pacijentica je zadovoljna estetskim rezultatima i funkcijom zuba.

Uz pravilnu postavu indikacija i kiruršku tehniku autotransplantacija zuba je uspješna terapijska metoda nadoknade zuba u slučajevima kada su protetska i implantološka terapija kontraindicirane zbog nezavršenog rasta i razvoja orofacijalnih struktura pacijenta.

**Ključne riječi:** autotransplantacija zuba, dentalne traume, dječja stomatologija

# TOOTH AUTOTRANSPLANTATION IN CHILDREN: A CASE REPORT

## Summary

Tooth autotransplantation is a procedure in which a tooth or tooth germ is transferred from one alveolus to another in the same person. For autotransplantation are third molars, impacted canines, or mandibular premolars are most commonly selected, which have been shown as the best replacement for lost maxillary incisors. The best results are expected if the root of the transplanted tooth has reached between 50 and 75% of its development, and the preservation of a healthy periodontal ligament of the transplanted tooth is extremely important for the success of this procedure. The survival rate of transplanted teeth is high, and the results can be predicted with relatively high certainty. Complications that may occur are pulp necrosis, tooth root resorption, and ankylosis. This method is most often chosen for treatment of young patients because it does not interfere with growth and development and provides satisfactory aesthetic and functional results.

The aim of this case report is to present the success of tooth autotransplantation as a possible therapeutic method in the treatment of complications caused by dental trauma. A second mandibular left premolar was transplanted to the site of the trauma affected maxilar central incisor. Two years later, clinical and radiological examination of the transplanted tooth showed no signs of pathology. Pathological mobility was not observed, the gingiva was neat, and the contour of the alveolar ridge was preserved. The patient is satisfied with the aesthetic results and the function of the transplanted tooth.

With proper indication setting and surgical technique, tooth autotransplantation is a successful therapeutic method in restoring teeth when prosthetic or implant therapy are contraindicated due to incomplete growth and development of the patient.

**Key words:** paediatric dentistry, tooth autotransplantation, traumatic dental injury

## SADRŽAJ

1. UVOD.....	1
2. AUTOTRANSPLANTACIJA ZUBA .....	4
2.1. Indikacije i kontraindikacije.....	7
2.2. Kirurški postupak.....	9
2.3. Očekivani ishodi i moguće komplikacije .....	12
3. PRIKAZ SLUČAJA .....	15
4. RASPRAVA.....	25
5. ZAKLJUČAK .....	30
6. LITERATURA.....	32
7. ŽIVOTOPIS .....	40

**Popis kratica:**

CBCT – *cone beam* kompjuterizirana tomografija

PDL – parodontni ligament

PRF – trombocitima obogaćen fibrin (eng. *platelet enriched fibrin*)





Dentalne traume zabilježene su u više od milijarde ljudi na svijetu te se smatraju jednom od najčešćih bolesti na svijetu (1). Oralna regija zauzima samo 1 % ljudskog tijela, no ozlijede ovog područja čine 5 % svih tjelesnih ozljeda, a ako promatramo samo djecu taj udio može dosezati čak 17 % (2). Dentalne traume se češće događaju u dječjoj nego u odrasloj dobi te su im dječaci skloniji od djevojčica (3). Rezultati istraživanja uglavnom se slažu kako prevalencija trauma u trajnoj denticiji kod djece iznosi oko 20 % (4), dok je njihova etiologija raznolika, od ozljeda mlađe djece zbog nedovoljno razvijene motorike do ozljeda zadobivenih u sportu ili prometu kod starije djece (5).

Liječenje dentalnih traumi je varijabilno, ono ovisi o kompleksnosti same traume i stupnju razvoja korijena zuba (6, 7). Najzastupljenije među traumama su jednostavne frakture krune zuba koje zahvaćaju caklinu i dentin ili samo caklinu. Liječe se jednostavno, kompozitnim ispunima, a ishodi su povoljni i predvidljivi. Luksacijske ozlijede nisu česte, no prate ih brojne komplikacije i relativno visoki izgledi gubitka zuba, posebice u slučajevima nezavršenog rasta i razvoja korijena (8, 9). Frakture korijena zuba su rijetke, moguće ih je previdjeti ako nema pomaka koronarnog ulomka, a RTG snimka nije učinjena. Relativno se lako liječe ako je frakturna linija smještena u apikalnoj ili srednjoj trećini korijena (10), no nasuprot tome, gubitak zuba nakon suprakrestalne frakture u cervikalnoj trećini korijena nije rijedak jer se takvi slučajevi često kompliciraju nemogućnošću očuvanja koronarnog segmenta (11).

Kako su traumama najčešće zahvaćeni maksilarni sjekutići, za optimalan ishod terapije osim funkcionalne, veoma je važno zadovoljiti i estetske kriterije. Diskoloracije i bolovi koji mogu biti komplikacije dentalnih traumi utječu na djetetovu kvalitetu života, mogu smanjiti njihovo samopouzdanje te izazivati sram zbog pokazivanja nedostataka tijekom smijeha ili govora (12, 13). Gubitak zuba u estetskom segmentu, bio on posljedica traumatske ozlijede ili ne, kliničarima predstavlja poseban izazov za liječenje. Kada su pacijenti djeca, planiranje terapije otežava njihov aktivni rast i razvoj koji završava oko osamnaeste godine (14). Implanto-protetska rehabilitacija, kao i povezivanje zuba preko medijalne linije, kontraindicirane su sve do završetka rasta i razvoja (15), a jedna od mogućih terapijskih opcija je autotransplantacija zuba (16). Autotransplantacija ili homologna transplantacija je postupak u kojem se kod iste osobe zub ili zubni zametak prenosi iz jedne (donorske), u drugu (receptorsku) alveolu. Najčešće se za transplantaciju odabiru zubi manje vrijednosti, poput trećeg kutnjaka, premolara u slučaju zbijenosti ili ako postoje, prekobrojni zubi. Autotransplantaciju ne možemo smatrati jednostavnim zahvatom, no rezultati su veoma dobri uz pravilno postavljene indikacije i pažljivu izvedbu. O stabilnosti i predvidljivosti ovog terapijskog postupka govore i rezultati

istraživanja kojeg su proveli Rohof i suradnici (17) u kojem su prikazali kako je uspjeh ovog zahvata u prosijeku bio nešto veći od 96 %, dok je stopa preživljenja transplantiranih zuba nakon deset godina iznosila između 89 % i 98 %.

Kako se u našim klinikama autotransplantacija još uvijek ne izvodi rutinski, cilj rada je prikazati uspjeh ovog zahvata kao moguće terapijske metode liječenja komplikacija nastalih traumom zuba kroz opis slučaja klinički praćenog više od dvije godine.

## **2. AUTOTRANSPLANTACIJA ZUBA**

Autotransplantacija ili homologna transplantacija definira se kao prijenos ekstrahiranog zuba iz jedne alveole u drugu kod iste osobe. Može se opisati i kao kontrolirana reimplantacija zuba u drugu, uobičajeno kirurški pripremljenu alveolu. Doktor Tsukiboshi (18) predložio je klasifikaciju transplantacija prema kojoj razlikujemo konvencionalnu transplantaciju zuba, intraalveolarnu transplantaciju i namjernu replantaciju zuba. U navedenoj podjeli konvencionalna transplantacija predstavlja kirurško pomicanje zuba s jednog mjesta na drugo u iste osobe, to je zapravo onaj zahvat koji se uglavnom povezuje s pojmom autotransplantacije zuba. Intraalveolarna transplantacija označava kirurški pomak zuba unutar njegove alveole, primjerice, tako se mogu izvesti rotacija ili ekstruzija. Autor namjernu replantaciju definira kao zahvat koji se izvodi kada se endodontski problem ne može drukčije riješiti već se zub ekstrahira te se liječenje provede ekstraoralno nakon čega se zub vraća na svoje mjesto u alveoli.

Autotransplantacija je postupak poznat još od davnina, no česti loši ishodi bili su razlog nepopularnosti ovog zahvata (19). U drugoj polovici 20. stoljeća više autora počinje zagovarati upotrebu ove metode liječenja te se objavljuju prve veće studije (20). Tehnika se razvija, kirurški postupak standardizira (21), pa danas možemo reći kako autotransplantacija zuba ima predvidljive ishode i visoku stopu uspješnosti (22).

Za autotransplantaciju iznimno je važno očuvanje zdravog parodontnog ligamenta transplantiranog zuba što je ujedno i jedan od najvažnijih kriterija u procjeni uspješnosti terapije (23). Iako bilo koji zub u zubnom nizu može biti kandidat za transplantaciju, najčešće je riječ o trećim molarima, impaktiranim ocnjacima te mandibularnim pretkutnjacima koji su se pokazali kao najbolja zamjena za izgubljene maksilarne sjekutiće (24). Transplantirani zub može biti u potpunosti ili djelomično završenog rasta i razvoja korijena, a transplantirati se može i zubni zametak. Zubi završenog rasta i razvoja uglavnom zahtijevaju endodontsko liječenje koje se preporučuje napraviti unutar dva tjedna od transplantacije (25). Regeneracija, to jest oporavak pulpe zubi nezavršenog rasta i razvoja korijena je očekivan nakon transplantacije pa takvi zubi imaju nešto bolju prognozu (26).

Uspjeh autotransplantacije dokazan je kod pacijenata svih dobi, no ovaj zahvat se najčešće izvodi u adolescentskoj dobi za što postoji više razloga. Osim što upravo tada još postoje zubi djelomično razvijenog korijena koji su najpogodniji za transplantaciju te su relativno česte ekstrakcije indicirane u sklopu ortodontske terapije, u tom periodu druge terapijske opcije u slučaju gubitka zuba, poput implanto-protetske rehabilitacije, nisu moguće zbog rasta i razvoja. Naime, dentalni implantati ne prate rast kraniofacijalnih struktura te mogu ometi nicanje okolnih zuba zbog čega se njihovo ponašanje uspoređuje s onim ankilozirnog zuba što zapravo znači da rezultati neće biti estetski niti funkcionalno zadovoljavajući ako se

postave u kost koja još aktivno raste (27, 28). Nasuprot navedenom, transplantacija zuba tada može predstavljati optimalno rješenje jer osim zadovoljenja estetskih kriterija u relativno kratkom periodu i niskih troškova samog zahvata, transplantirani zubi ne ometaju rast i razvoj kraniofacijalnih struktura, a prema potrebi se mogu nakon cijeljenja pomicati u sklopu ortodontske terapije (29).

## 2.1. Indikacije i kontraindikacije za autotransplantaciju zuba

Prilikom izrade terapijskog plana nadoknade izgubljenog zuba, kao potencijalno rješenje potrebno je razmotriti i autotransplantaciju zuba, posebice ako su pacijenti djeca. Indikacije i kontraindikacije za autotransplantaciju vrijede za pacijente svih dobi, no na ovaj zahvat se najčešće odlučujemo pri liječenju mlađih ljudi. Jedan od razloga tome je očuvanje paradontnog ligamenta transplantiranih zuba zbog čega oni mogu pratiti rast i razvoj okolnih struktura što je kod djece i adolescenata veoma važno (30). Druga je mogućnost transplantacije zuba nezavršenog razvoja korijena kod kojih je očekivan oporavak pulpe nakon zahvata čime se povećavaju i izgledi za postizanje željenih rezultata, to jest optimalnog ishoda terapije. Dokazano je kako su najbolji rezultati dobiveni upravo pri transplantaciji zuba čiji je korijen dosegao između  $\frac{1}{2}$  i  $\frac{3}{4}$  svog razvoja (31), iako se i zubi završenog razvoja korijena mogu uspješno transplantirati (32).

Indikacije za odabir upravo ove metode dosta su široke, što su u svom radu opisali Waldon i suradnici (33). Autori navode kako autotransplantacija može predstavljati terapijsko rješenje ako je ekstrakcija zuba indicirana zbog kronične periapikalne infekcije ili zbog paradontne bolesti. Također, autotransplantacije se često izvode nakon dentalnih trauma. Ako je zbog resorpcije korijena potrebno ekstrahirati zub, on se može nadoknaditi autotransplantacijom. U tom slučaju nije važan uzrok resorpcije; i površinske i inflamatorna i nadomjesna resorpcija, ankiloza zuba, mogu se liječiti na ovaj način. Među indikacijama navodi se hipodoncija, samostalna ili povezana s rascjepima usne i nepca, te gubitak zuba zbog razvojnih defekata poput hipoplazija. Naravno, za provođenje ovog zahvata potrebno je da naši pacijenti ispunjavaju kriterije potrebne za provođenje bilo kojeg kirurškog zahvata poput dobrog općeg zdravlja i zadovoljavajuće oralne higijene.

Premda u teoriji svi zubi u trajnoj denticiji mogu biti transplantirani, u kliničkoj praksi uobičajeno je transplantiranje trećih molara, premolara i očnjaka. Za transplantaciju su najpogodniji zubi jednostavnije morfologije korijena i oni čiji gubitak u zubnom nizu neće ostaviti negativne posljedice. Često se kao zamjena za destruiran prvi ili drugi kutnjak na njihovo mjesto prenosi treći kutnjak (34, 35), a u literaturi su dobro opisani ishodi transplantacije impaktiranih očnjaka provedene umjesto kortikotomije, kirurškog prikazivanja impaktiranog zuba, i ortodonske ekstruzije zuba (36). Autotransplantacija je često odabrana metoda liječenja gubitka maksilarnih sjekutića zbog traumatske ozljede pri čemu se uobičajeno koriste prekutnjaci kontralateralne strane što je u znanstvenoj literaturi detaljno opisano (37, 38). Naime, premolari su često ekstrahirani u sklopu ortodonske terapije, morfologija korijena

premolar i sjekutića relativno je slična te se krunu premolar lako preoblikuje čime se postiže zadovoljavajuća estetika (39).

Kontraindikacija za autotransplantaciju nema mnogo (40). To su nemogućnost izvođenja kirurškog zahvata zbog zdravstvenog stanja pacijenta, loša oralna higijena te nepostojanje zuba prihvatljivog za transplantaciju. Zube zavijenih korijena nije moguće transplantirati, no takva morfologija dodatno otežava već osjetljivi kirurški postupak. Među kontraindikacije potrebno je navesti i nedovoljan volumen kosti na mjestu transplantacije (receptorska alveola), no taj problem moguće je riješiti augmentacijom kosti. Park i suradnici (41) prikazali su slučaj uspješne transplantacije mandibularnog trećeg molara na mjesto maksilarnog molara uz istovremeno podizanje dna sinusa. Uspjeh tehnike kod djece predstavili su Pang i suradnici (42). Oni su transplantirali ektopični impaktirani maksilarni premolar na njegovo originalno mjesto koje je zauzimao zaostali mliječni zub te istovremeno izveli podizanje dna sinusa zbog nedovoljnog volumena kosti na receptorskom mjestu.



## 2.2. Kirurški postupak autotransplantacije zuba

Na početku liječenja potrebno je za svakog pacijenta uzeti detaljnu općemedicinsku i stomatološku anamnezu te obaviti detaljan klinički pregled, intraoralni i ekstraoralni. Od velike važnosti u dijagnostici i planiranju terapije su 2D i 3D radiološke snimke (43). Periapikalne snimke ili ortopantomogram neophodni su pri izradi terapijskog plana koji uključuje autotransplantaciju. Na snimci se analizira stanje zuba koji će biti transplantiran, stadij razvoja i morfologija njegova korijena te se utvrđuje postojanje eventualne periapikalne infekcije. RTG će nam otkriti i podatke o kosti receptorske alveole, postoje li defekti ili upalna stanja te koliko mjesta imamo na raspolaganju za smještaj transplantiranog zuba s obzirom na blizinu susjednih zuba i anatomskih struktura poput maksilarnog sinusa ili mandibularnog kanala. Standardom se još uvijek smatraju dvodimenzionalne snimke, no preciznije informacije dobivaju se trodimenzionalnim snimkama, to jest *cone beam* kompjuteriziranom tomografijom, CBCT-om. CBCT praktičaru pruža detaljnije informacije o postojećem volumenu kosti i njezinoj kvaliteti, omogućuje precizno mjerenje te virtualno planiranje terapije (44). Prije nekoliko godina CBCT snimke počele su se povezivati s glodalicama, to jest CAD-CAM sustavima, kako bi se izradile replike donorskih zuba koje se koriste kao pomoć pri oblikovanju alveole (45).

Tijekom liječenja pacijente je potrebno zaštititi od moguće infekcije za što se najčešće koristi peroralni penicilinski antibiotik, amoksicilin, dok se u slučaju alergije primjenjuje klindamicin. Najčešće se antibiotici primjenjuju kroz 5 ili 7 dana, no jedinstvenog stava oko uporabe antibiotika pri autotransplantacijama nema pa prema nekim autorima pacijent antibiotik počinje uzimati 48 sati prije zahvata te ga uzima sljedećih pet dana, dok drugi autori uporabu antibiotika započinju na sam dan operacije (46). Amoksicilin se *per os* primjenjuje tri puta dnevno po 500 mg, a klindamicin se uzima tri puta dnevno u dozi od 300 mg.

Kirurški postupak, korak po korak, detaljno je u svom radu opisao Mitsuhiro Tsukiboshi (18), jedan od pionira autotransplantacije zuba. Svaka autotransplantacija započinje primjenom odgovarajuće anestezije, infiltracijske ili provodne, te čišćenjem kirurškog polja, najčešće 0.2 % otopinom klorheksidina. Prvo se pristupa pažljivoj ekstrakciji zuba iz receptorske alveole. Potom slijedi ekstrakcija donorskog zuba koja mora biti atraumatska kako bi se očuvao parodontni ligament, to jest Hertwigova ovojnica. Upravo je očuvanje PDL-a pri autotransplantaciji razlog zbog kojeg ekstrakcija donorskog zuba uobičajeno započinje sulkusnom incizijom. Ekstrahirani donorski zub se pregleda te se do replantacije odlaže natrag u svoju alveolu, u fiziološku otopinu ili u neku od tvornički pripremljenih otopina namijenjenih upravo ovakvim situacijama, primjerice Hankovu izbalansiranu otopinu soli (HBSS). Vrijeme

od ekstrakcije do replantacije značajno utječe na ishod terapije te treba biti što kraće kako bi se očuvalo što više stanica parodontnog ligamenta. Iz istog razloga se izbjegava uporaba agresivnih irigansa poput natrijeva hipoklorita, a ako je potreban, endodontski zahvat se provodi ili prije ekstrakcije ili 7 do 14 dana nakon zahvata. Ekstrahirani zub se ne bi smio pohraniti u vodu jer je ona hipotonična otopina te će uzrokovati oštećenje stanica PDL-a. Sljedeći korak u autotransplantaciji je modelacija receptorske alveole prema dimenzijama donorskog zuba dijamentnim svrdlom na kolječniku uz ispiranje fiziološkom otopinom. Tijekom oblikovanja alveole potrebno je periodično provjeravati odgovara li oblik alveole zuba te potom dodatno odstraniti dijelove kosti koji ometaju pravilan smještaj zuba. Receptorska alveola mora biti malo šira i malo dulja od donorskog zuba kako se stanice PDL-a ne bi oštetile zbog prevelikog pritiska, a zub bi na kraju zahvata trebao biti postavljen otprilike u okluzalnoj ravnini. Kako bi se osigurao bolji kontakt mekog tkiva i donorskog zuba, preporuka je prije finalne postave donorskog zuba u alveolu postaviti šavove na mezijalnoj i distalnoj strani. Donorski zub se postavlja u željeni položaj te još preostaje provjera postoje li okluzijske interference. Smetnje u zagrizu bolje je, ako je to moguće, odstraniti prije ekstrakcije ili ekstraoralno uz oprezno rukovanje zubom. Ako je zub stabilan i nema smetnji u okluziji, može se pričvrstiti samo koncem, no ako zub nije stabilan ili je potrebno opsežnije uklanjanje okluzijskih kontakata, bolje je upotrijebiti semi-rigidni žičano-kompozitni splint. Po završetku kirurškog zahvata obavezno je napraviti kontrolnu radiološku snimku, no poželjno bi bilo snimke napraviti i prije i poslije splintiranja transplantiranog zuba.

Poslije operacije pacijenti ne smiju odgrizati hranu u slučaju transplantacije na mjesto maksilarnih sjekutića, a ako je riječ o autotransplantaciji zuba u lateralnom segmentu preporučuje se konzumacija mekše hrane. Također, pacijentima se savjetuje korištenje dodatnih antimikrobnih sredstava uz redovno održavanje oralne higijene prvih tjedan dana nakon zahvata, to mogu primjerice biti vodice za ispiranje usta s klorheksidinom. Šavovi se uklanjaju 5 ili 7 dana poslije operacije, a splint 2 tjedna nakon zahvata. Pacijenti se na kontrolne preglede kroz prva 3 mjeseca naručuju svakih mjesec dana, a zatim dolaze na pregled 6 mjeseci te godinu dana poslije operacije. U slučaju transplantacije zuba sa širokim apikalnim otvorom, to jest nezavršenog razvoja korijena, potrebno je kontrolirati vitalitet zuba te pratiti razvoj zuba radiografski. Pozitivan test senzibiliteta pulpe se očekuje 6 mjeseci nakon autotransplantacije, no ako se prije toga klinički ili na RTG snimci uoče znakovi nekroze odmah se izvodi endodontsko liječenje. Regeneracija pulpe zuba sa završenim razvojem korijena nije vjerojatna pa je endodontsko liječenje potrebno učiniti prije autotransplantacije ili 7 do 14 dana nakon zahvata. Odgađanje liječenja omogućuje širenje bakterija iz nekrotične pulpe na stanice

parodontnog ligamenta i okolne kosti što može dovesti do neuspjeha terapije. Nakon završetka cijeljenja, transplantirani zub se može preoblikovati ako je to potrebno. Kruna zuba se brusi te se potom može dodatno oblikovati kompozitnim ispunom kako bi rezultat u potpunosti zadovoljio funkcionalne i estetske zahtjeve pacijenta. Također, ako je po završetku cijeljenja, koje najranije možemo očekivati otprilike 3 mjeseca nakon autotransplantacije, zub urednog kliničkog i radiološkog nalaza, može se započeti i ortodontska terapija ako je indicirana (47).

### 2.3. Očekivani ishodi i moguće komplikacije

Autotransplantaciju zuba danas možemo smatrati postupkom čija je uspješnost visoka, a rezultati predvidljivi. Pregledom znanstvene literature Martin i suradnici su prikazali kako je dugoročan uspjeh autotransplantacije iznosio 89 %, dok je stopa preživljenja dosegla čak 96 % (48).

Regeneracija pulpe očekuje se pri transplantaciji zuba čiji korijeni nisu do kraja razvijeni, to jest čija je širina apikalnog otvora veća od 1 mm. Uspjehom se smatra i obliteracija kanala jer samo zdrava zubna pulpa može proizvesti mineralizirano zubno tkivo (49). Strbac i suradnici (50) promatrali su ishode autotransplantacije zuba čiji su korijeni dosegli između  $\frac{1}{2}$  i  $\frac{3}{4}$  svog razvoja te zabilježili obliteraciju kanala u čak 69,8 % slučajeva. Andreasen i suradnici (ref 2. dio) u svom istraživanju iz 1990. godine su dokazali regeneraciju pulpe u 96 % zuba nerazvijenog korijena, dok je taj postotak za zube završenog razvoja iznosio 15 %. Autori su tada promatrali i vrijeme potrebno za oporavak pulpe ili pak uočavanje nekroze te su prikazali kako je 8 tjedana nakon zahvata svega 2 % zuba nezavršenog rasta korijena pokazivalo pozitivan odgovor na testu senzibiliteta, a taj je postotak 6 mjeseci nakon transplantacije iznosio 90 % te čak 95 % nakon godinu dana. Nekrozu pulpe autori su pak uglavnom dijagnosticirali tijekom prvih 8 tjedana od operacije. Nekrozu je potrebno što prije dijagnosticirati i liječiti kako bakterijska infekcija iz pulpe ne bi zahvatila parodontni ligament ili okolnu kost. Naime, neposredno nakon traume javlja se akutna upalna reakcija koja će završiti cijeljenjem tkiva ako ne postoje čimbenici koji održavaju upalno stanje i potiču prerastanje akutne upale u kroničnu (51). Nekroza pulpe predstavlja čimbenik koji podržava stanje upale i onemogućava cijeljenje zbog čega nastaje upalna resorpcija korijena koja se zaustavlja tek po uklanjanju inficirane pulpe (52). Brojne studije iz navedenih razloga predlažu endodontsko liječenje zuba završenog razvoja korijena ili prije zahvata ili unutar 14 dana od zahvata (53).

Širina apikalnog otvora povezuje se i s elongacijom korijena koja se odvija nakon transplantacije kod zuba nezavršenog razvoja. Van Westerveld i suradnici (31) dokazali su kako je rast korijena povezan sa širinom apikalnog otvora, pri čemu su zubi sa širinom apeksa većom od 2 mm pokazali značajno veći rast korijena od zuba užih apikalnih otvora. Teško je sa sigurnošću predvidjeti koliko će iznositi rast korijena nakon autotransplantacije te su zato najbolji kandidati za ovaj zahvat zubi čiji je korijen razvijen između 50 % i 75 %. Naime, za rast korijena nakon autotransplantacije važno je atraumatskom ekstrakcijom i pažljivim postupanjem s ekstrahiranim zubom sačuvati stanice Hertwigove ovojnice koje se nalaze oko apikalnog otvora (54). Na kraju terapije omjer krune i korijena transplantiranog zuba trebao bi

biti manji od 1, kao što se očekuje kod zuba zdravog parodonta koji se normalno razvijaju u svojim alveolama (55).

Atraumatska ekstrakcija važna je i zbog očuvanja parodontnog ligamenta o čemu uvelike ovisi uspjeh zahvata (32, 17). Ako je na donorskom zubu sačuvana većina stanica parodontnog ligamenta cijeljenje, to jest stvaranje veze između stanica PDL-a donorskog zuba i kosti receptorske alveole, će nastupiti već nakon 2 tjedna (18). Za uspjeh autotransplantacije nije od velike važnosti postoje li zaostale stanice PDL-a na stijenkama receptorske alveole, uspjeh je očekivan i ako je donorski zub transplantiran u kirurški prepariranu alveolu, no važno je da neposredno nakon zahvata pukotina između zuba i alveole nije veća od 2 mm (56). Plakwicz i Czochrowska (55) u svom istraživanju dokazali su kako je kod uspješnih autotransplantacija zdravlje parodonta transplantiranih zubi zadovoljavajuće, to jest gotovo jednako kao u netretiranih zuba kontrolne skupine. Autori su opisali kako razlika među parodontnim indeksima transplantiranih zuba i kontrolne skupine nije bilo, dubine sondiranja bile su do 0.5 mm veće u skupini transplantiranih zuba, omjer krune i korijena bio je povoljan te su transplantirani zubi imali nešto širi pojas keratinizirane gingive.

Posljedica mehaničkog ili biokemijskog oštećenja PDL-a tijekom zahvata je pojava resorpcije korijena koja može biti površinska ili pak nadomjesna, dok se inflamatorna resorpcija povezuje s nekrozom pulpe (30). Andreasen i Kristerson (57) su promatrali cijeljenje parodonta u različitim uvjetima te zaključili kako je opseg oštećenja PDL-a jedan od najvažnijih faktora u razvoju resorpcije. Naime, površinska resorpcija se događa ako su oštećene površine korijena malene te će ih najvjerojatnije prekriti stanice koje imaju potencijal stvaranja novog cementa i parodontnog ligamenta. Nasuprot tome, nadomjesna resorpcija ili ankiloza se javlja kao posljedica opsežnijih oštećenja pri čemu se događa apozicija kosti koja zamjenjuje stanice PDL-a. Na učestalost resorpcije nakon autotransplantacije osvrnuli su se Kafourou i suradnici (58) koji su u svom istraživanju pratili ishode autotransplantacije u djece i adolescenata u periodu između jedne i deset godina te zabilježili površinsku resorpciju korijena kod 11,2 % slučajeva, inflamatornu resorpciju u 2,2 % te nadomjesnu resorpciju u 13,5 % slučajeva. Površinska resorpcija najčešće ne uzrokuje značajne kliničke probleme, resorpcijske lakune su plitke i ne napreduju do pulpnog prostora. Ankiloza se može smatrati neuspjehom u liječenju, no takav zub može preživjeti još dulje vrijeme u ustima i pri tome ispunjavati svoju funkciju s obzirom na to da je resorpcija dugotrajan proces, posebice u odraslih pacijenata (19). Ankiloza je progresivan proces, no čak i ako kroz vrijeme izgubimo ankilozirani zub zbog napredovanja resorpcije imamo razloga za zadovoljstvo jer je zub čuvao alveolarnu kost od resorpcije čime su stvoreni povoljniji uvjeti za eventualnu implantološku terapiju (56). Ankilozirani zubi kod

mlađih pacijenata često zaostanu u infraokluziji pa se tada može pokušati luksirati te potom ekstrudirati zub ortodontskim napravama kako bi se potaknuo dolazak u okluziju i stvaranje parodontnog ligamenta (59).

Stanice PDL-a veoma su osjetljive na dehidraciju, promjene pH statusa ili osmotskog tlaka, a iz literature je vidljivo i kako ekstraoralno vrijeme treba biti kraće od 18 minuta jer tada nastaju nepovratna oštećenja parodontnog ligamenta (60). Kako bi se ekstraoralno vrijeme smanjilo, razvijene su tehnike kojima se uz pomoć intraoralnih skenera i glodalica izrađuju replike donorskih zuba koje se koriste pri oblikovanju receptorske alveole (25, 44). Negativan utjecaj na PDL mogu imati i rigidni splintovi ili predugi period splintiranja nakon zahvata, a neki autori navode kako je upotreba laganih ortodontskih sila pokazala pozitivan utjecaj na PDL nakon autotransplantacije zuba (32).

Čini se kako parodontni ligament transplantiranog zuba može potaknuti i stvaranje kosti koje se očituje brзом regeneracijom kosti i pojavom *lamine dure* oko transplantiranog zuba (18). U prilog tome govore i Plakwicz i suradnici (61) koji su prikazali slučaj razvoja nove kosti nakon autotransplantacije impaktiranih mandibularnih očnjaka. Smatra se kako je za regeneraciju kosti od velike važnosti povoljan odnos zuba i kosti u cervikalnom djelu čime se omogućava čvrsto zatvaranje rane i smanjuje rizik od infekcije (25).

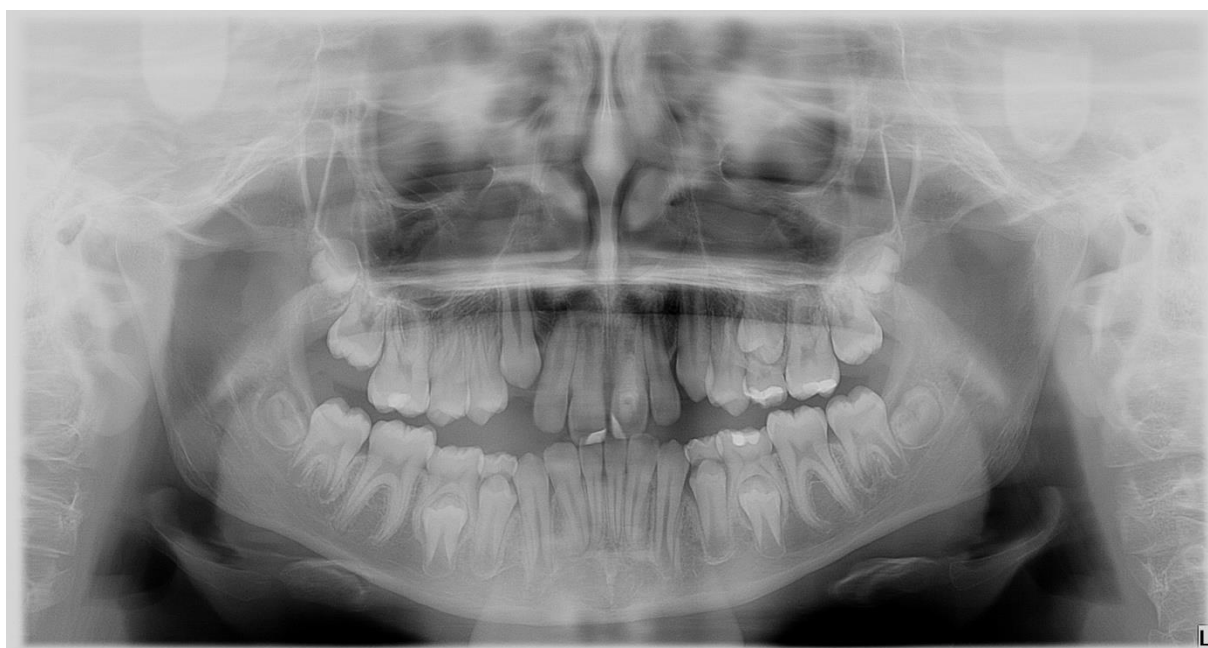
Možemo zaključiti kako je autotransplantacija zahvat čija je uspješnost visoka, no komplikacije poput nekroze pulpe ili resorpcije korijena relativno su česte. Uzimajući sve navedeno u obzir ovaj zahvat predstavlja prihvatljivo terapijsko rješenje, posebice kod djece i adolescenata.

### **3. PRIKAZ SLUČAJA**

Etičko povjerenstvo Stomatološkog fakulteta Sveučilišta u Zagrebu odobrilo je prikaz ovog slučaja pod rednim brojem 05-PA-30-XI-11/2019.

Djevojčica u dobi od 13 godina dolazi u pratnji roditelja na Zavod za dječju i preventivnu dentalnu medicinu Stomatološkog fakulteta Sveučilišta u Zagrebu zbog komplikacija u liječenju dentalne traume.

Medicinska anamneza je bez osobitosti, djevojčica je zdrava. U stomatološkoj anamnezi navedena je dentalna trauma oba centralna maksilarna inciziva. Trauma je liječena, no željeni rezultat je izostao zbog čega je djevojčica upućena specijalistu. U prvom posjetu su učinjeni intraoralni i ekstraoralni pregled te ortopantomogram (Slika 1).



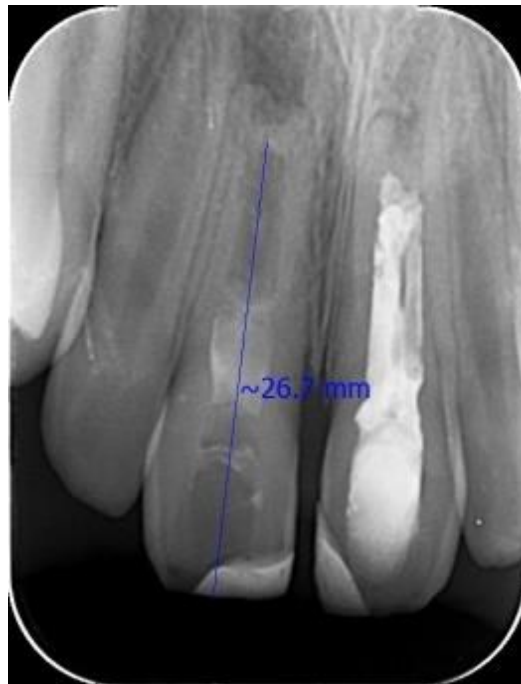Slika 1. Ortopantomogram na početku liječenja.

Dijagnosticirana je fraktura korijena desnog centralnog maksilarnog inciziva te nekroza pulpe lijevog centralnog maksilarnog inciziva koja je posljedica traumatske ozlijede. Fraktura desnog sjekutića nije zacijelila, koronalni ulomak bio je i dalje pomičan te je bila indicirana ekstrakcija. Nakon traumatske ozlijede pulpa lijevog inciziva je nekrotizirala te je razvoj korijena zaustavljen.

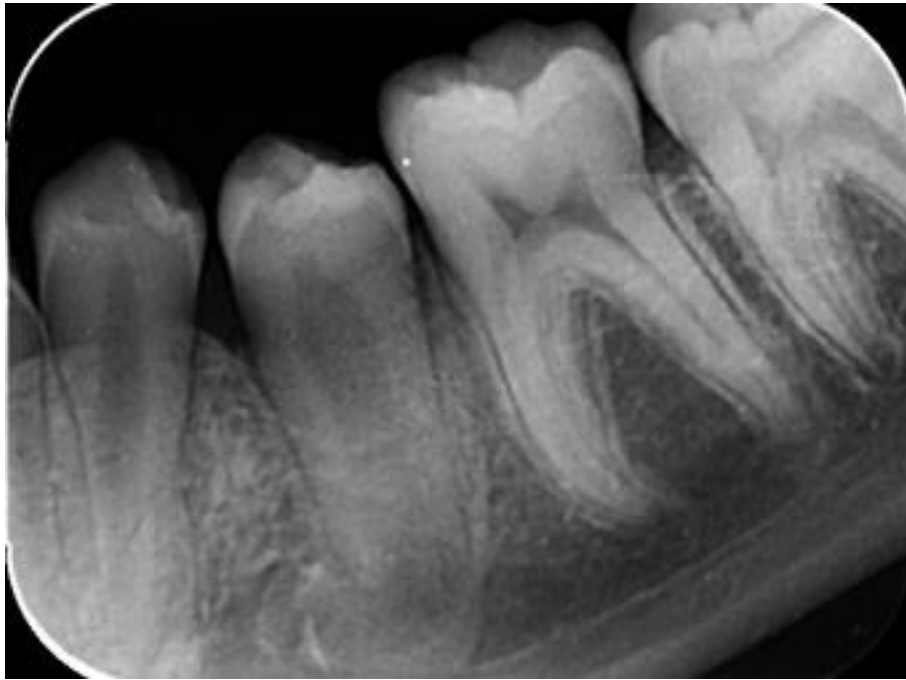Pacijentici i njezinim roditeljima predstavljeno je više mogućih terapijskih postupaka te su im detaljno objašnjeni očekivani ishodi i moguće komplikacije svakog zahvata. Zbog stanjene stijenke korijena zuba i širokog apikalnog otvora za liječenje lijevog centralnog inciziva odabran je regenerativni endodontski postupak uz pomoć trombocitima obogaćenog fibrina (eng. *platelet enriched fibrin*, PRF). Cilj postupka je regeneracija pulpe, poticanje



daljnjeg rasta korijena i zatvaranje apikalnog otvora (62). Kako bi se nadoknadio gubitak desnog centralnog inciziva pacijentica i njezini roditelji pristali su na autotransplantaciju lijevog drugog mandibularnog premolara na njegovo mjesto. Napravljene su dodatne RTG snimke koje jasnije prikazuju donorski zub te receptorsku alveolu i traumom zahvaćene sjekutiće (Slika 2). Donorski zub naše pacijentice ima jedan korijen koji je dosegao otprilike  $\frac{3}{4}$  svog razvoja, apikalni otvor je širok te nema znakova periapikalnog procesa uslijed upale što ovaj zub čini idealnim kandidatom za autotransplantaciju (Slika 3).

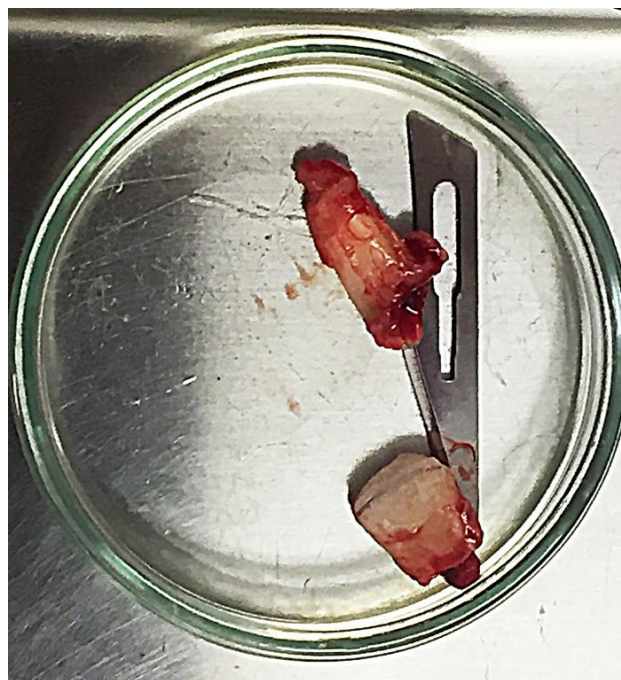


Slika 2. Traumom zahvaćeni sjekutići. Uočava se morfologija korijena desnog središnjeg inciziva i frakturna linija. Korijenski kanal lijevog središnjeg inciziva ispunjen je medikamentoznim uloškom na bazi kalcijeva hidroksida.



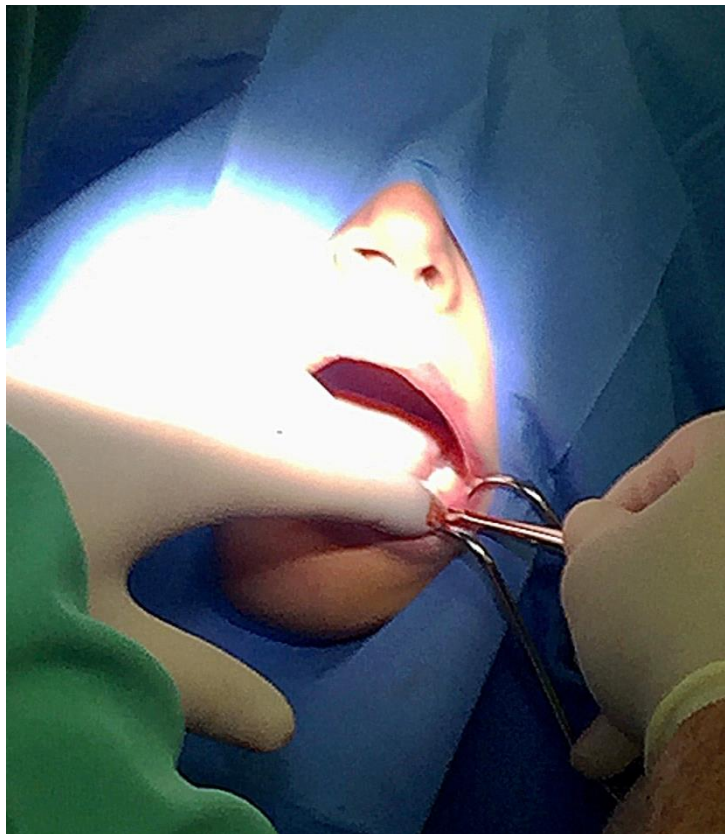
Slika 3. RTG snimka donorskog zuba.

Zahvat započinjemo aplikacijom intraosealne infiltracijske anestezije u području maksilarnog desnog centralnog inciziva i mandibularnog drugog lijevog pretkutnjaka. Prvo se pristupa ekstrakciji frakturiranog inciziva (Slika 4). Kako se ne bi oštetila kost ekstrakcija mora biti atraumatska. Nakon ekstrakcije izbjegavamo agresivno čišćenje alveole kako bi se očuvale zaostale stanice PDL-a na koštanim stijenkama.



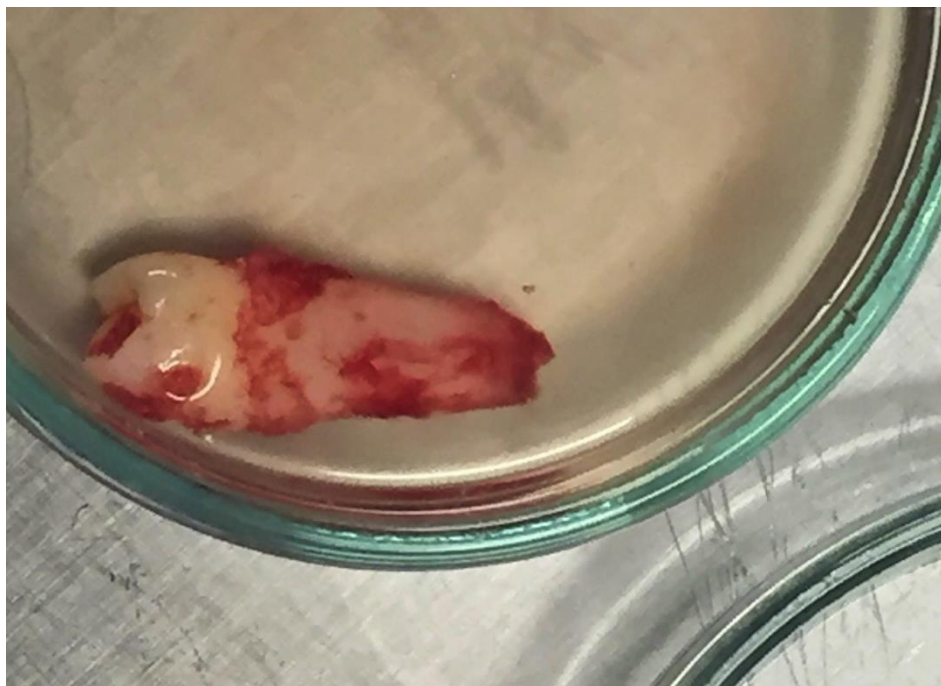Slika 4. Ekstrahirani desni maksilarni središnji inciziv.

Sljedeći korak u autotransplantaciji je atraumatska ekstrakcija donorskog zuba. Ekstrakciju smo započeli sulkusnom incizijom kako bi se što manje oštetio parodontni ligament, zub je lagano raskliman polugom te je naposljetku izvađen kliještima (Slika 5).

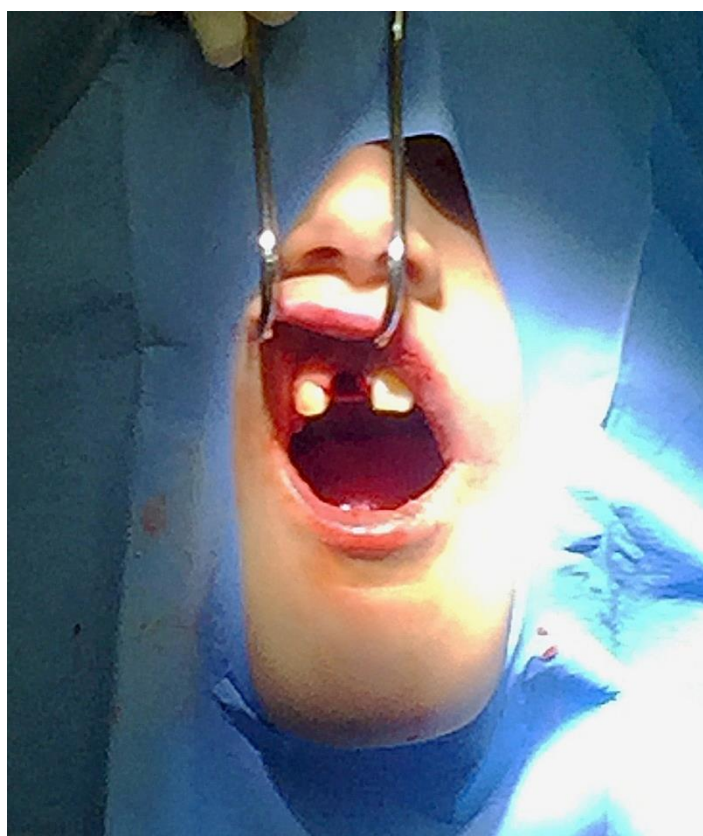


Slika 5. Atraumatska ekstrakcija donorskog zuba.

Ekstrahirani donorski zub odložen je u posudicu s fiziološkom otopinom (Slika 6). Ekstraoralno vrijeme trebalo bi biti što je kraće moguće kako bi se smanjio stres na PDL-u. Prilikom ovog zahvata ekstraoralno vrijeme je iznosilo manje od 10 minuta. Receptorsku alveolu oblikovali smo okruglim dijamantnim svrdlom (Komet, SAD) na kolječniku uz hlađenje fiziološkom otopinom. Oblik alveole provjeravali smo prema morfologiji korijena donorskog zuba. Na kraju postupka alveola je bila otprilike milimetar šira i dulja od samog zuba kako se pritiskom ne bi oštetio PDL (Slika 7).



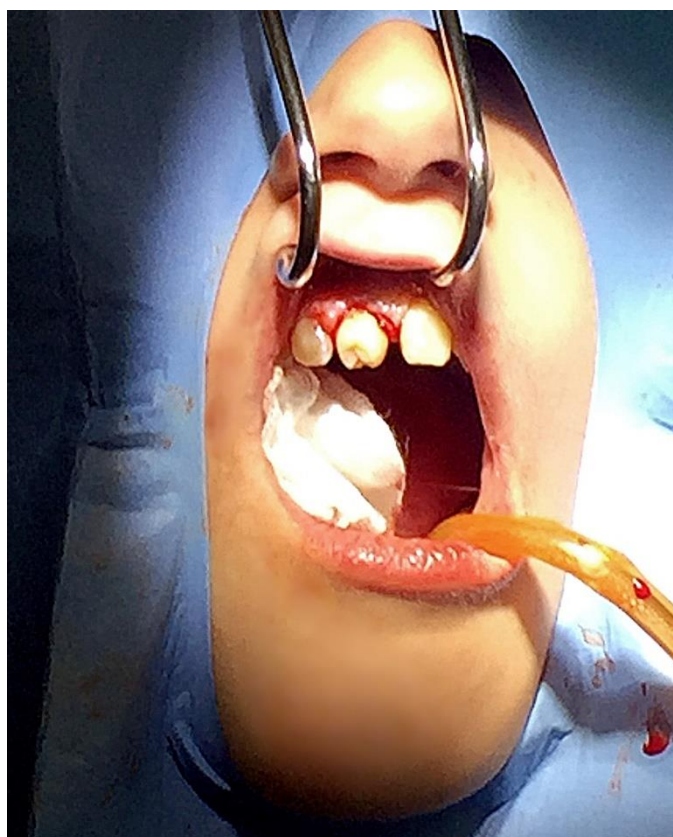Slika 6. Ekstrahirani donorski zub, može se uočiti očuvan parodontni ligament.



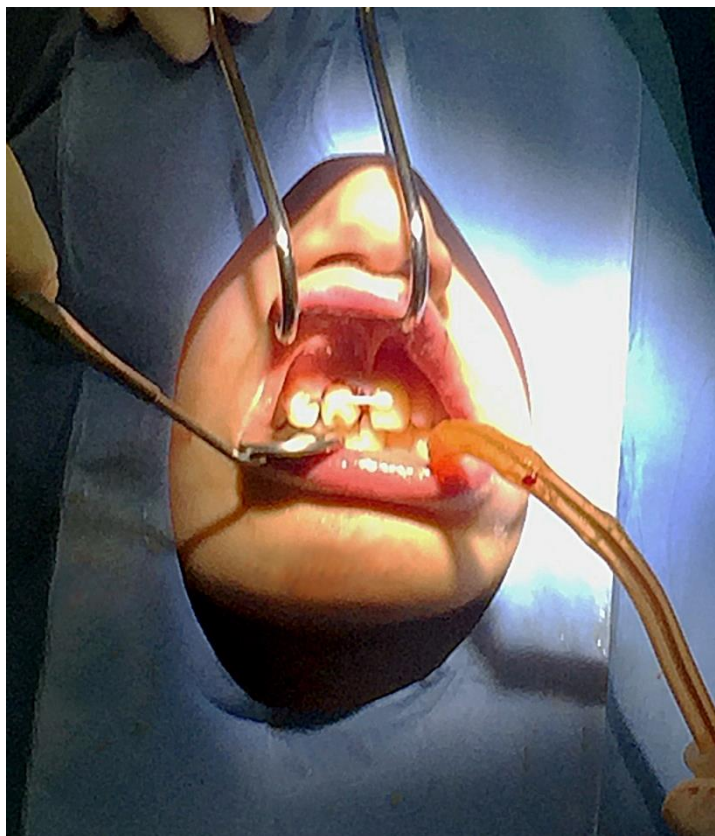
Slika 7. Preparirana receptorska alveola prije replantacije donorskog zuba.

Donorski smo zub replantirali u alveolu pri čemu smo zub rotirali za 180° (Slika 8). Takav položaj zuba odabrali smo zbog morfologije korijena donorskog zuba te kako naknadnim

preoblikovanjem krune ne bismo oštetili zubnu pulpu. Transplantirani zub je postavljen izvan okluzije zbog mogućeg lošeg utjecaja snažnih sila koje se razvijaju u funkciji na cijeljenje. Zub smo učvrstili semi-rigidnim, žičano-kompozitnim, splintom (Slika 9). Na mjestu ekstrahiranog premolara postavljeni su šavovi. Pacijentici smo dali upute o konzumaciji mekše hrane u danima neposredno nakon zahvata te kako bi trebala izbjegavati odgrizanje hrane. Učinjena je i demonstracija pravilnog provođenja oralne higijene nakon zahvata te preporučeno korištenje antimikrobne vodice za usta s klorheksidinom dva tjedna nakon zahvata. S obzirom na to da pacijentica nema zabilježenih alergija, što su potvrdili njezini roditelji, propisan joj je amoksicilin s klavulonskom kiselinom, 1 gram dva puta dnevno kroz tjedan dana.



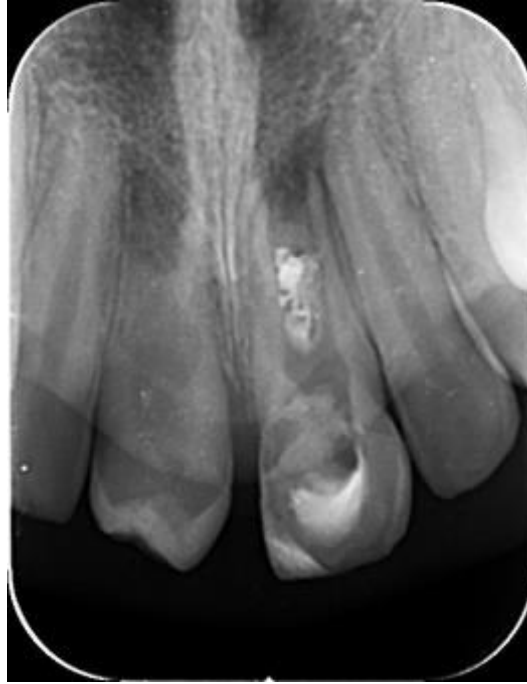Slika 8. Donorski zub trasplantiran je u receptorsku alveolu.



Slika 9. Završna provjera okluzijskih kontakata nakon postave žičano-kompozitnog splinta.

Prva postoperativna kontrola učinjena je tjedan dana nakon zahvata. Pacijentica i njezini roditelji bili su zadovoljni zahvatom i tijekom oporavka. Šavovi postavljeni na mjestu ekstrakcije donorskog zuba su uklonjeni. Sljedeća kontrola zakazana je dva tjedna nakon zahvata pri čemu smo uklonili splint kako ne bi došlo do ankiloze transplantiranog zuba. U tom posjetu smo napravili kontrolnu RTG snimku koja pokazuje povoljan položaj zuba (Slika 10). Također, tada smo proveli električni test senzibiliteta (Kerr, SAD) koji je bio negativan, što je očekivano.

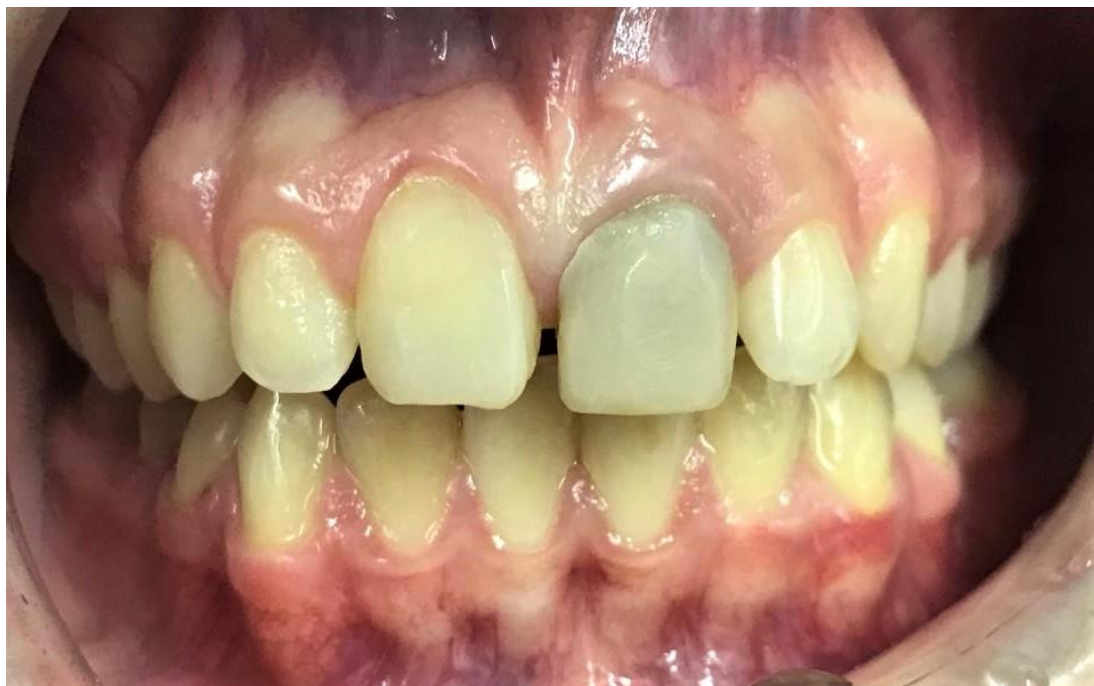Mjesec dana nakon autotransplantacije pacijentica je došla na sljedeću dogovorenu kontrolu. Test senzibiliteta bio je negativan, a zub je bio čvrst. Tada smo započeli preoblikovanje krune transplantiranog zuba. Krunu zuba lagano smo izbrusili fisurnim svrdlom (Komet, SAD) uz obilno vodeno hlađenje. Kompozitnim materijalom (3M ESPE, Njemačka), prema uputama proizvođača, izradili smo privremeni ispun kako bi estetski rezultat bio prihvatljiviji. Na sljedećem kontrolnim pregledu, tri mjeseca nakon zahvata, kada smo bili sigurni da je cijeljenje završilo, zub je konačno oblikovan kompozitom. Ispun je oblikovan direktno u ustima pacijentice, usklađena je okluzija te je završno ispoliran finim svrdlima i gumicama (Kerr, SAD).



Slika 10. Kontrolni RTG dva tjedna nakon zahvata.

Zakazane su redovite kontrole 6 mjeseci, godinu dana te dvije godine nakon zahvata. U tom periodu pristupilo se i liječenju lijevog inciziva. Pacijentica je iskazala zadovoljstvo funkcijom i izgledom transplantiranog zuba (Slika 11). Transplantirani zub nije pomičan, okolna gingiva je bez znakova upale, a kontura alveolarne kosti je očuvana što ukazuje na uredno cijeljenje parodontnog ligamenta. Senzibilitet pulpe nismo uočili, kao niti diskoloracije krune zuba zbog čega možemo pretpostaviti kako je nastupila obliteracija korijenskog kanala, a taj ishod smatramo prihvatljivim.

Rezultatima prikazane autotransplantacije možemo biti zadovoljni te ovo liječenje ocijeniti uspješnim. Pacijenticu je potrebno i dalje pratiti, jednom godišnje ili prema potrebi češće. Čak i ako transplantirani zub bude izgubljen, primjerice zbog resorpcije korijena, autotransplantacija će biti opravdana. Naime, transplantirani zub čuvat će volumen i konturu kosti, a pacijentica će završiti s rastom pa će tada i druge terapijske opcije biti moguće, primjerice izrada mosta ili implantološka rehabilitacija.



Slika 11. Rezultat autotransplantacije premolara na mjesto inciziva nakon dvije godine. Estetski rezultat je zadovoljavajuć, a funkcija održana. Vidljiva je diskoloracija lijevog središnjeg inciziva koja će se naknadno liječiti.





Liječenje dentalnih traumi može biti dugo i kompleksno, posebno u djece i adolescenata (63). Kada zbog komplikacija nastalih tijekom liječenja dentalnih traumi dolazi do gubitka zuba kod mladih pacijenata nam je zbog nezavršeno g rasta i razvoja sužen spektar mogućih terapijskih postupaka (15, 27). Autotransplantacija zuba predstavlja biološku metodu liječenja, ne ometa rast i razvoj te daje predvidljive rezultate (22, 26). U prikazanom slučaju na autotransplantaciju odlučili smo se zbog loše prognoze u liječenju centralnog maksilarnog inciziva nakon traumatske ozlijede. Iz znanstvene literature vidi se kako je više od 30 % zuba s frakturom korijena u cervikalnoj trećini izgubljeno (11), što je bio slučaj i kod naše pacijentice.

Dugoročni uspjeh autotransplantacije dokazan je brojnim istraživanjima, o čemu govori i prikazan slučaj. Jedno od najopsežnijih istraživanja o ishodima autotransplantacije objavili su 1990. godine Andreasen i suradnici (51). Autori su promatrali 370 premolara te dokazali kako je preživljenje zuba nezavršenog razvoja korijena nakon 5 godina iznosilo 95 %, a zuba završenog razvoja korijena 98 %. Suprotno navedenome, danas se smatra kako je autotransplantacija zubi nezavršenog razvoja korijena uspješnija, za što smo se i mi odlučili pri planiranju terapije. Almpani i suradnici (64) u pregledu literature izračunali su kako bismo za svakih 6 transplantacija zuba šireg apeksa spriječili ekstrakciju poslije transplantacije zuba užeg apikalnog otvora. Taj zaključak potvrđuju rezultati mnogih studija. Van Westerveld i suradnici (65) su pratili transplantaciju molara i premolara nezavršenog razvoja korijena između 1 i 20 godina te prikazali ukupnu stopu preživljenja od 95.4 %. Zanimljivo je primijetiti kako je preživljenje molara iznosilo 85.7 % što je nešto lošiji rezultat u usporedbi s preživljenjem premolara koje je bilo 96.7%. Yang i suradnici (66) promatrali su ishode autotransplantacije zuba čiji su korijeni bili u potpunosti razvijeni te zabilježili preživljenje od 88 % nakon jedne godine, 78 % nakon 5 godina te 74 % nakon 10 godina. No, Grisar i suradnici (67) objasnili su kako je smanjenje stope preživljenja s duljim periodom praćenja rezultata autotransplantacije očekivano s obzirom na to da se povećava broj zuba koji su izgubljeni zbog resorpcije. Ako pak usporedimo uspjeh zahvata s obzirom na mjesto transplantacije, Rohof i suradnici (17) u pregledu literature zaključili su kako su autotransplantacije na mjesto inciziva najuspješnije, slijede ih transplantacije na mjesto premolara, potom očnjaka te naposljetku molara. Također, rezultati su bili povoljniji kada je receptorska alveola u maksili nego u mandibuli.

Pojmovi preživljenja i uspjeha u znanstvenoj literaturi nisu sinonimi, no kriteriji uspjeha nisu jednaki kod svih istraživača što otežava komparaciju o čemu govore i Rohof i suradnici (17) u pregledu literature. Primjerice, dio istraživača ankilozu zuba smatra neuspjehom, dok prema mišljenju drugih to nije neuspjeh ako zub zadržava svoju funkciju (67). Naš je zaključak kako je prikazani slučaj autotransplantacije uspješan iz nekoliko razloga. Iako zub na testovima

senzibiliteta nije pokazivao pozitivan odgovor, nismo uočili diskoloraciju krune koja bi ukazivala na nekrozu pulpe te smo mišljenja kako je nastupila obliteracija korijenskog kanala. Kako tvrdo zubno tkivo može provesti samo zdrava, funkcionalna pulpa, obliteraciju ne smatramo neuspjehom. Također, tijekom kontrolnih pregleda gingiva pacijentice je bila uredna, što je potvrđeno i parodontološkom sondom pri čemu nisu uočeni džepovi niti je primijećeno krvarenje. Transplantirani zub nije pomičan, a kontura alveolarnog grebena je očuvana.

Upravo se očuvanje parodontnog ligamenta smatra najznačajnijim faktorom uspjeha autotransplantacije zuba (68). PDL čini funkcionalnu vezu između zuba i kosti te sudjeluje u vaskularizaciji kosti, te je jedna od prednosti autotransplantacije u odnosu na neke druge terapijske protokole očuvanje propriocepcije zbog očuvanja PDL-a (69). Prema novijim spoznajama PDL ima važnu ulogu i u procesu resorpcije (70), a dokazana je i etiološka povezanost eksterne ili površinske resorpcije korijena te ankilozaže ili nadomjesne resorpcije s oštećenjima parodontnog ligamenta (18,19). Površinsku resorpciju lako je previdjeti jer je uobičajeno riječ o veoma malenim promjenama koje nisu od kliničke važnosti, dok se ankiloza najčešće lako prepoznaje. RTG snimka je karakterizirana gubitkom *lamine dure*, a klinički se ankiloza očituje visokim metalnim zvukom pri perkusiji ili infraokluzijom. Andreasen i suradnici (59) zabilježili su pojavu površinske resorpcije u 4,6 % slučajeva, a ankilozu kod 4,8 % od 370 promatranih transplantiranih premolara. Rezultati navedenog istraživanja pokazuju da uz planiranje i pravilnu tehniku ovakve komplikacije nisu čestu, iako su stanice PDL-a veoma su osjetljive na stres. Upravo smo u cilju njihova očuvanja ekstrakciju započeli sulkusnom incizijom te donorski zub ekstrahirali atraumatski. Također, prema preporukama znanstvene literature, vrijeme koje je donorski zub proveo ekstraoralno bilo je manje od 18 minuta, ono je iznosilo približno 10 minuta. Receptorsku smo alveolu dodatno oblikovali svrdlom kako bi odgovarala obliku korijena donorskog zuba, pri čemu je alveola po završetku bila nešto šira i dulja od korijena zuba kako se ne bi pojavila ishemija stanica PDL-a zbog prevelikog pritiska. Ako se zub transplantira u postekstrakcijsku alveolu, na njenim stijenkama zaostaju stanice PDL-a koje mogu pomoći u cijeljenju premda je njihova uloga zapravo malena. Tome u prilog govore i rezultati istraživanja koje su predstavili Yu i suradnici (71). Promatrajući uspjeh autotransplantacije trećih molara u odraslih pacijenta dokazano je kako nema značajne razlike između uspješnosti autotransplantacije zuba završenog razvoja u svježju postekstrakcijsku alveolu ili u kirurški oblikovanu alveolu. Također, uporaba koštanih nadomjesnih materijala u sklopu vođene regeneracije kosti (eng. *guided bone regeneration*, GBR) nije imala utjecaja na rezultate zahvata. Jedini promatrani čimbenik koji je statistički značajno utjecao na ishod bila je dob pacijenata, uspjeh je bio manji što su pacijenti bili stariji.

Povezanost dobi pacijenta i uspjeha autotransplantacije uočili su i Gonnissen i suradnici (72) te zaključili kako je kapacitet cijeljenja veći u mlađih pacijenata zbog čega su tada izgledi uspjeha ovog zahvata bolji.

Među čimbenicima koji mogu utjecati na ishod autotransplantacije, također povezanim s parodontnim ligamentom, jesu duljina i način splintiranja transplantiranog zuba (30, 42). Iako je to pitanje oko kojeg ne postoji jedinstven stav, smatra se kako rigidni splintovi umanjuju uspjeh autotransplantacije, baš kao i vrijeme splintiranja dulje od 14 dana (73). Ako je transplantirani zub relativno čvrsto stoji unutar alveole odmah po završetku zahvata, moguće je izostaviti splint ili zub dodatno učvrstiti samo koncem, to jest šavom (74). Za splintiranje se mogu iskoristiti i ortodontske bravice ako je pacijent već u terapiji ili se ona planira nakon autotransplantacije. S obzirom na to da smo transplantirali zub na mjesto maksilarnog inciziva, smatrali smo kako je najbolje upotrijebiti semi-rigidni žičano-kompozitni splint kroz 14 dana. Bauss i suradnici (75) dokazali su značajno smanjenu duljinu korijena autotransplantiranih trećih molara koji su učvršćeni rigidnom vezom kroz 4 tjedna u odnosu na zube koji su bili povezani šavovima tjedan dana. No, autori su također zaključili kako je u slučajevima nedovoljne primarne stabilnosti potrebno transplantirane zube učvrstiti rigidnijim splintom kako bi izbjegla dislokacija ili aspiracija zuba. Bauss i suradnici (76) proveli su i istraživanje u kojem su zaključili kako je uspjeh autotransplantacije trećih molara nezavršenog rasta učvršćenih šavom na 7 dana iznosio 92,9 %, dok je u slučaju postave rigidnog splinta na 4 tjedna uspjeh bio svega 73,5 %. Zanimljiva je i prikazana povezanost splintiranja i nekroze pulpe. Zubi učvršćeni šavom nekrozu su razvili u svega 2,4 % dok je kod rigidno splintiranih zuba nekroza zabilježena u 17,6 % slučajeva pri čemu je čak 6 od 7 zuba za nekrozom moralo biti ekstrahirano.

Nekroza pulpe očekuje se pri transplantaciji zuba završenog razvoja korijena te je tada preporuka provesti endodontsko liječenje prije zahvata ili unutar 14 dana od zahvata (23, 53). Neliječena infekcija pulpe može uzrokovati daljnje komplikacije među kojima je i inflamatorna resorpcija korijena (77). Inflamatorna resorpcija najčešće se razvija unutar prve godine od zahvata, a ako je uočena na vrijeme može se uspješno liječiti (51, 19). Nasuprot tome, pri autotransplantaciji zuba nezavršenog rasta i razvoja korijena očekujemo oporavak zubne pulpe nakon zahvata te se endodontski tretman izvodi samo u slučaju razvoja periapikalne patoze (58, 78). Smatra se kako bi apikalni otvor trebao biti širi od 1 mm kako bi se očuvao vitalitet pulpe (79). U prilog ovih tvrdnji govori i zanimljiv prikaz slučaja kojeg su objavili Jakse i suradnici (80). Naime, autori su zbog nedovoljne visine kosti receptorske alveole morali izvesti apikotomiju donorskog zuba koji je bio gotovo u cijelosti razvijen. Pretpostavka autora kako će

se olakšati revaskularizacija zbog proširenja apikalnog otvora nakon apikotomije pokazala se točnom te je zub zadržao, ili povratio, vitalitet. Zanimljivo je također uočiti kako je relativno čest nalaz nakon autotransplantacije djelomična ili potpuna obliteracija pulpnog prostora što se smatra uspjehom (49, 50 50). Naime, dokazano je kako samo funkcionalna pulpa može proizvesti tvrdo zubno tkivo (81).

Važan faktor uspjeha svakog zahvata je zadovoljstvo pacijenta ishodom. Primarni cilj svake rehabilitacije je omogućiti pravilnu, neometanu funkciju, no kada je riječ o zahvatima u estetskom segmentu, važnost krajnjeg izgleda nadomjeska i okolnog tkiva od velike su važnosti. Za kliničare su rehabilitacije koje uključuju nadoknadu samo jednog zuba u estetskom segmentu posebno kompleksne, a situacija se dodatno komplicira kada je riječ o mladim pacijentima koji još uvijek rastu. Autotransplantacija je biološko rješenje, ne ometa rast, financijski je prihvatljiva većini pacijenta te omogućuje dobre funkcionalne i estetske rezultate (82, 83). Czochrowska i suradnici (84) promatrali su zadovoljstvo pacijenata i njihovih stomatologa ishodom autotransplantacije premolara na mjesto inciziva. U skupini koju su činili pacijenti je njih 73 % bilo zadovoljno ishodom zahvata, a još 9 % je rezultate ocijenilo prihvatljivim. Stomatolozi su pak potpuno uspješnim označili 59 % slučajeva, a neuspješnim njih 14 %. Autori su napomenuli kako su keramičke ljuskice ili krunice bolje estetsko rješenje od kompozitnih nadogradnji, no preparacija mladih zuba nije poželjna zbog veće pulpne komore. Mertens i suradnici (85) zabilježili su gotovo stopostotno zadovoljstvo pacijenata cjelokupnim estetskim i funkcionalnim rezultatima autotransplantacije, a njih 88.2 % je zaključilo kako se transplantirani zub dobro uklopio u postojeći zubni niz. Pacijenti se nisu žalili na bolove nakon zahvata te su na pitanje bi li ponovno odabrali autotransplantaciju kao terapijsko rješenje odgovorili pozitivno. U svom istraživanju Xia i suradnici (86) promatrali su uspjehe autotransplantacije trećih molara. Njihovi pacijenti su potvrdili prolazak postoperativnih bolova tjedan dana nakon zahvata, svi su tijekom praćenja iskazali zadovoljstvo žvačnom funkcijom te potvrdili izostanak bolova ili nelagode u području zahvata. Rezultati ovih istraživanja su u skladu s našim rezultatima. Naša pacijentica i njezini roditelji veoma su zadovoljni estetskim rezultatom i funkcijom transplantiranog zuba. Pacijentica se na kontrolnim pregledima nije žalila na bolove ili nelagodu oko transplantiranog zuba te kliničkim pregledom nisu uočeni znakovi pojave pulpne ili parodontne patologije. Zub smo restaurirali kompozitnim materijalom, a kako pacijentica redovito dolazi na kontrolne preglede, uvijek su moguće dodatne korekcije u slučaju pojave neželjenih promjena.



Autotransplantacija zuba prisutna je dugi niz godina u kliničkoj praksi, a uspjeh tehnike i stabilnost rezultata dokazani su brojnim znanstvenim istraživanjima. Plan terapije najčešće uključuje autotransplantaciju zuba kada su pacijenti djeca ili adolescenti jer su tada zbog nezavršenog rasta i razvoja kontraindicirane druge metode liječenja.

Kod tretirane pacijentice je ekstrakcija sjekutića bila indicirana zbog komplikacija u liječenju dentalne traume te je kao metoda liječenja odabrana transplantacija mandibularnog pretkutnjaka na mjesto maksilarnog sjekutića. Dvije godine kasnije transplantirani zub je urednog kliničkog i radiološkog nalaza, vitalan te bez znakova parodontne bolesti. Kontura alveolarnog grebena je očuvana uz zadovoljavajuć izgled okolnog mekog tkiva. Krajnjim estetskim i funkcionalnim rezultatom pacijentica je zadovoljna.

## **6. LITERATURA**



1. Petti S, Glendor U, Andersson L. World traumatic dental injury prevalence and incidence, a meta-analysis-one billion living people have had traumatic dental injuries. *Dent Traumatol.* 2018;34(2):71-86.
2. Petersson EE, Andersson L, Sörensen S. Traumatic oral vs non-oral injuries. *Swed Dent J.* 1997;21(1-2):55-68.
3. Glendor U. Epidemiology of traumatic dental injuries--a 12 year review of the literature. *Dent Traumatol.* 2008;24(6):603-11.
4. Andersson L. Epidemiology of traumatic dental injuries. *J Endod.* 2013;39(3 Suppl):S2-5.
5. Lam R. Epidemiology and outcomes of traumatic dental injuries: a review of the literature. *Aust Dent J.* 2016;61(Suppl 1):4-20.
6. Diangelis AJ, Andreasen JO, Ebeleseder KA, Kenny DJ, Trope M, Sigurdsson A, i sur. Guidelines for the management of traumatic dental injuries: 1. fractures and luxations of permanent teeth. *Pediatr Dent.* 2017;39(6):401-11.
7. Andersson L, Andreasen JO, Day P, Heithersay G, Trope M, DiAngelis AJ, i sur. Guidelines for the management of traumatic dental injuries: 2. avulsion of permanent teeth. *Pediatr Dent.* 2017;39(6):412-9.
8. Coste SC, Silva EFE, Santos LCM, Barbato Ferreira DA, Côrtes MIS, Colosimo EA, i sur. Survival of replanted permanent teeth after traumatic avulsion. *J Endod.* 2020;46(3):370-5.
9. Tzanetakis GN. Management of intruded immature maxillary central incisor with pulp necrosis and severe external resorption by regenerative approach. *J Endod.* 2018;44(2):245-9.
10. Andreasen JO, Andreasen FM, Mejåre I, Cvek M. Healing of 400 intra-alveolar root fractures. 1. Effect of pre-injury and injury factors such as sex, age, stage of root development, fracture type, location of fracture and severity of dislocation. *Dent Traumatol.* 2004;20(4):192-202.
11. Abbott PV. Diagnosis and management of transverse root fractures. *Dent Traumatol.* 2019;35(6):333-47.
12. Gupta T, Sadana G, Rai HK. Effect of esthetic defects in anterior teeth on the emotional and social well-being of children: a survey. *Int J Clin Pediatr Dent.* 2019;12(3):229-32.
13. Traebert J, Lacerda JT, Foster Page LA, Thomson WM, Bortoluzzi M. Impact of traumatic dental injuries on the quality of life of schoolchildren. *Dent Traumatol.* 2012;28(6):423-8.
14. Ross AH, Williams SE. Craniofacial growth, maturation, and change: teens to midadulthood. *J Craniofac Surg.* 2010;21(2):458-61.

15. Mankani N, Chowdhary R, Patil BA, Nagaraj E, Madalli P. Osseointegrated dental implants in growing children: a literature review. *J Oral Implantol.* 2014;40(5):627-31.
16. Clark D, Levin L. In the dental implant era, why do we still bother saving teeth? *Dent Traumatol.* 2019;35(6):368-75.
17. Rohof ECM, Kerdijk W, Jansma J, Livas C, Ren Y. Autotransplantation of teeth with incomplete root formation: a systematic review and meta-analysis. *Clin Oral Investig.* 2018;22(4):1613-24.
18. Tsukiboshi M. Autotransplantation of teeth: requirements for predictable success. *Dent Traumatol.* 2002;18(4):157-80.
19. Tsukiboshi M, Yamauchi N, Tsukiboshi Y. Long-term outcomes of autotransplantation of teeth: a case series. *Dent Traumatol.* 2019;35(6):358-67.
20. Slagsvold O, Bjercke B. Autotransplantation of premolars with partly formed roots. A radiographic study of root growth. *Am J Orthod.* 1974;66:355-66.
21. Andreasen JO, Paulsen HU, Yu Z, Ahlquist R, Bayer T, Schwartz O. A long-term study of 370 autotransplanted premolars. Part I. Surgical procedures and standardized techniques for monitoring healing. *Eur J Orthod.* 1990;12(1):3-13.
22. Machado LA, do Nascimento RR, Ferreira DM, Mattos CT, Vilella OV. Long-term prognosis of tooth autotransplantation: a systematic review and meta-analysis. *Int J Oral Maxillofac Surg.* 2016;45(5):610-7.
23. Zufía J, Abella F, Trebol I, Gómez-Meda R. Autotransplantation of mandibular third molar with buccal cortical plate to replace vertically fractured mandibular second molar: a novel technique. *J Endod.* 2017;43(9):1574-8.
24. Tang H, Shen Z, Hou M, Wu L. Autotransplantation of mature and immature third molars in 23 Chinese patients: a clinical and radiological follow-up study. *BMC Oral Health.* 2017;17(1):163.
25. Bae JH, Choi YH, Cho BH, Kim YK, Kim SG. Autotransplantation of teeth with complete root formation: a case series. *J Endod.* 2010;36(8):1422-6.
26. Atala-Acevedo C, Abarca J, Martínez-Zapata MJ, Díaz J, Olate S, Zaror C. Success rate of autotransplantation of teeth with an open apex: systematic review and meta-analysis. *J Oral Maxillofac Surg.* 2017;75(1):35-50.
27. Op Heij DG, Opdebeeck H, van Steenberghe D, Quirynen M. Age as compromising factor for implant insertion. *Periodontol 2000.* 2003;33:172-84.
28. Rossi E, Andreasen JO. Maxillary bone growth and implant positioning in a young patient: a case report. *Int J Periodontics Restorative Dent.* 2003;23(2):113-9.

29. Jonsson T, Sigurdsson TJ. Autotransplantation of premolars to premolar sites. A long-term follow-up study of 40 consecutive patients. *Am J Orthod Dentofacial Orthop.* 2004;125(6):668-75.
30. Teixeira CS, Pasternak B Jr, Vansan LP, Sousa-Neto MD. Autogenous transplantation of teeth with complete root formation: two case reports. *Int Endod J.* 2006;39(12):977-85.
31. van Westerveld KJH, Verweij JP, Fiocco M, Mensink G, van Merkesteyn JPR. Root elongation after autotransplantation in 58 transplanted premolars: the radiographic width of the apex as a predictor. *J Oral Maxillofac Surg.* 2019;77(7):1351-7.
32. Kim S, Shin SJ, Park JW, Kim S, Hwang S, Kim KH, i sur. Long-term stability of autotransplanted premolars as a substitute for molars in adults. *J Endod.* 2016;42(8):1286-90.
33. Waldon K, Barber SK, Spencer RJ, Duggal MS. Indications for the use of auto-transplantation of teeth in the child and adolescent. *Eur Arch Paediatr Dent.* 2012;13(4):210-6.
34. Abella F, Ribas F, Roig M, González Sánchez JA, Durán-Sindreu F. Outcome of autotransplantation of mature third molars using 3-dimensional-printed guiding templates and donor tooth replicas. *J Endod.* 2018;44(10):1567-74.
35. Reich PP. Autogenous transplantation of maxillary and mandibular molars. *J Oral Maxillofac Surg.* 2008;66(11):2314-7.
36. Grisar K, Chaabouni D, Romero LPG, Vandendriessche T, Politis C, Jacobs R. Autogenous transalveolar transplantation of maxillary canines: a systematic review and meta-analysis. *Eur J Orthod.* 2018;40(6):608-16.
37. Mendoza-Mendoza A, Solano-Reina E, Iglesias-Linares A, Garcia-Godoy F, Abalos C. Retrospective long-term evaluation of autotransplantation of premolars to the central incisor region. *Int Endod J.* 2012;45(1):88-97.
38. Tsurumachi T, Kuno T. Autotransplantation of a maxillary first premolar to replace an ankylosed maxillary incisor: 7-year follow-up. *Int Endod J.* 2011;44(9):863-75.
39. Cardona JL, Caldera MM, Vera J. Autotransplantation of a premolar: a long-term follow-up report of a clinical case. *J Endod.* 2012;38(8):1149-52.
40. Verweij JP, Anssari Moin D, Wismeijer D, van Merkesteyn JPR. Replacing heavily damaged teeth by third molar autotransplantation with the use of cone-beam computed tomography and rapid prototyping. *J Oral Maxillofac Surg.* 2017;75(9):1809-16.
41. Park YS, Baek SH, Lee WC, Kum KY, Shon WJ. Autotransplantation with simultaneous sinus floor elevation. *J Endod.* 2012;38(1):121-4.

42. Pang NS, Choi YK, Kim KD, Park W. Autotransplantation of an ectopic impacted premolar with sinus lift and allogenic bone graft. *Int Endod J.* 2011;44(10):967-75.
43. Lee Y, Chang SW, Perinpanayagam H, Yoo YJ, Lim SM, Oh SR, i sur. Autotransplantation of mesiodens for missing maxillary lateral incisor with cone-beam CT-fabricated model and orthodontics. *Int Endod J.* 2014;47(9):896-904.
44. EzEldeen M, Stratis A, Coucke W, Codari M, Politis C, Jacobs R. As low dose as sufficient quality: optimization of cone-beam computed tomographic scanning protocol for tooth autotransplantation planning and follow-up in children. *J Endod.* 2017;43(2):210-7.
45. Oh S, Kim S, Lo HS, Choi JY, Kim HJ, Ryu GJ, i sur. Virtual simulation of autotransplantation using 3-dimensional printing prototyping model and computer-assisted design program. *J Endod.* 2018;44(12):1883-8.
46. Anitua E, Mendinueva-Urkia M, Galan-Bringas S, Murias-Freijo A, Alkhraisat MH. Tooth autotransplantation as a pillar for 3D regeneration of the alveolar process after severe traumatic injury: a case report. *Dent Traumatol.* 2017;33(5):414-9.
47. Ko JM, Paik CH, Choi S, Baek SH. A patient with protrusion and multiple missing teeth treated with autotransplantation and space closure. *Angle Orthod.* 2014;84(3):561-7.
48. Martin K, Nathwani S, Bunyan R. Autotransplantation of teeth: an evidence-based approach. *Br Dent J.* 2018;224(11):861-4.
49. Intra JB, Roldi A, Brandão RC, de Araújo Estrela CR, Estrela C. Autogenous premolar transplantation into artificial socket in maxillary lateral incisor site. *J Endod.* 2014;40(11):1885-90.
50. Strbac GD, Giannis K, Mittlböck M, Fuerst G, Zechner W, Stavropoulos A, i sur. Survival rate of autotransplanted teeth after 5 years - a retrospective cohort study. *J Craniomaxillofac Surg.* 2017;45(8):1143-9.
51. Andreasen JO, Paulsen HU, Yu Z, Bayer T, Schwartz O. A long-term study of 370 autotransplanted premolars. Part II. Tooth survival and pulp healing subsequent to transplantation. *Eur J Orthod.* 1990;12(1):14-24.
52. Tsurumachi T, Kakehashi Y. Autotransplantation of a maxillary third molar to replace a maxillary premolar with vertical root fracture. *Int Endod J.* 2007;40(12):970-8.
53. Chung WC, Tu YK, Lin YH, Lu HK. Outcomes of autotransplanted teeth with complete root formation: a systematic review and meta-analysis. *J Clin Periodontol.* 2014;41(4):412-23.
54. Jang JH, Lee SJ, Kim E. Autotransplantation of immature third molars using a computer-aided rapid prototyping model: a report of 4 cases. *J Endod.* 2013;39(11):1461-6.

55. Plakwicz P, Czochrowska EM. The prospective study of autotransplanted severely impacted developing premolars: periodontal status and the long-term outcome. *J Clin Periodontol.* 2014;41(5):489-96.
56. Arikan F, Nizam N, Sonmez S. 5-year longitudinal study of survival rate and periodontal parameter changes at sites of maxillary canine autotransplantation. *J Periodontol.* 2008;79(4):595-602.
57. Andreasen JO, Kristerson L. The effect of limited drying or removal of the periodontal ligament. Periodontal healing after replantation of mature permanent incisors in monkeys. *Acta Odontol Scand.* 1981;39(1):1-13.
58. Kafourou V, Tong HJ, Day P, Houghton N, Spencer RJ, Duggal M. Outcomes and prognostic factors that influence the success of tooth autotransplantation in children and adolescents. *Dent Traumatol.* 2017;33(5):393-9.
59. Andreasen JO, Paulsen HU, Yu Z, Schwartz O. A long-term study of 370 autotransplanted premolars. Part III. Periodontal healing subsequent to transplantation. *Eur J Orthod.* 1990;12(1):25-37.
60. Candeiro GT, Alencar-Júnior EA, Scarparo HC, Furtado-Júnior JH, Gavini G, Caldeira CL. Eight-year follow-up of autogenous tooth transplantation involving multidisciplinary treatment. *J Oral Sci.* 2015;57(3):273-6.
61. Plakwicz P, Wojtaszek J, Zadurska M. New bone formation at the site of autotransplanted developing mandibular canines: a case report. *Int J Periodontics Restorative Dent.* 2013;33(1):13-20.
62. Zhou R, Wang Y, Chen Y, Chen S, Lyu H, Cai Z, i sur. Radiographic, histologic, and biomechanical evaluation of combined application of platelet-rich fibrin with blood clot in regenerative endodontics. *J Endod.* 2017;43(12):2034-40.
63. Vishwanath M, Janakiraman N, Vaziri H, Nanda R, Uribe F. Autotransplantation: a biological treatment alternative for a patient after traumatic dental injury. *Korean J Orthod.* 2018;48(2):125-30.
64. Almpani K, Papageorgiou SN, Papadopoulos MA. Autotransplantation of teeth in humans: a systematic review and meta-analysis. *Clin Oral Investig.* 2015;19(6):1157-79.
65. van Westerveld KJH, Verweij JP, Toxopeus EE, Fiocco M, Mensink G, van Merkesteyn JPR. Long-term outcomes 1-20 years after autotransplantation of teeth: clinical and radiographic evaluation of 66 premolars and 8 molars. *Br J Oral Maxillofac Surg.* 2019;57(7):666-671.

66. Yang S, Jung BY, Pang NS. Outcomes of autotransplanted teeth and prognostic factors: a 10-year retrospective study. *Clin Oral Investig*. 2019;23(1):87-98.
67. Grisar K, Nys M, The V, Vrielinck L, Schepers S, Jacobs R, i sur. Long-term outcome of autogenously transplanted maxillary canines. *Clin Exp Dent Res*. 2019;5(1):67-75.
68. Kumar R, Khambete N, Priya E. Successful immediate autotransplantation of tooth with incomplete root formation: case report. *Oral Surg Oral Med Oral Pathol Oral Radiol*. 2013;115(5):e16-21.
69. Boschini L, Melillo M, Berton F. Long term survival of mature autotransplanted teeth: A retrospective single center analysis. *J Dent*. 2020:103371.
70. Zhang Z, Dong Y, Yang J, Xu R, Deng F. Effect of socket-shield technique on alveolar ridge soft and hard tissue in dogs. *J Clin Periodontol*. 2019;46(2):256-63.
71. Yu HJ, Jia P, Lv Z, Qiu LX. Autotransplantation of third molars with completely formed roots into surgically created sockets and fresh extraction sockets: a 10-year comparative study. *Int J Oral Maxillofac Surg*. 2017;46(4):531-8.
72. Gonnissen H, Politis C, Schepers S, Lambrechts I, Vrielinck L, Sun Y, i sur. Long-term success and survival rates of autogenously transplanted canines. *Oral Surg Oral Med Oral Pathol Oral Radiol Endod*. 2010;110(5):570-8.
73. Gilijamse M, Baart JA, Wolff J, Sándor GK, Forouzanfar T. Tooth autotransplantation in the anterior maxilla and mandible: retrospective results in young patients. *Oral Surg Oral Med Oral Pathol Oral Radiol*. 2016;122(6):e187-e192.
74. Armstrong L, O'Reilly C, Ahmed B. Autotransplantation of third molars: a literature review and preliminary protocols. *Br Dent J*. 2020;228(4):247-51.
75. Bauss O, Schwestka-Polly R, Schilke R, Kiliaridis S. Effect of different splinting methods and fixation periods on root development of autotransplanted immature third molars. *J Oral Maxillofac Surg*. 2005;63(3):304-10.
76. Bauss O, Schilke R, Fenske C, Engelke W, Kiliaridis S. Autotransplantation of immature third molars: influence of different splinting methods and fixation periods. *Dent Traumatol*. 2002;18(6):322-8.
77. Lin PY, Chiang YC, Hsu LY, Chang HJ, Chi LY. Endodontic considerations of survival rate for autotransplanted third molars: a nationwide population-based study. *Int Endod J*. 2020;53(6):733-41.
78. Murtadha L, Kwok J. Do autotransplanted teeth require elective root canal therapy? A long-term follow-up case series. *J Oral Maxillofac Surg*. 2017;75(9):1817-26.

79. Laureys WG, Cuvelier CA, Dermaut LR, De Pauw GA. The critical apical diameter to obtain regeneration of the pulp tissue after tooth transplantation, replantation, or regenerative endodontic treatment. *J Endod.* 2013;39(6):759-63.
80. Jakse N, Ruckenstein M, Rugani P, Kirnbauer B, Sokolowski A, Ebeleseder K. Influence of extraoral apicoectomy on revascularization of an autotransplanted tooth: a case report. *J Endod.* 2018;44(8):1298-302.
81. Gaviño Orduña JF, García García M, Dominguez P, Caviedes Bucheli J, Martín Biedma B, Abella Sans F, i sur. Successful pulp revascularization of an autotransplanted mature premolar with fragile fracture apicoectomy and plasma rich in growth factors: a 3-year follow-up. *Int Endod J.* 2020;53(3):421-33.
82. Gonzalez-Ocasio J, Stevens M. Autotransplantation of third molars with platelet-rich plasma for immediate replacement of extracted non-restorable teeth: a case series. *J Oral Maxillofac Surg.* 2017;75(9):1833.e1-6.
83. Akhlef Y, Schwartz O, Andreasen JO, Jensen SS. Autotransplantation of teeth to the anterior maxilla: a systematic review of survival and success, aesthetic presentation and patient-reported outcome. *Dent Traumatol.* 2018;34(1):20-27.
84. Czochrowska EM, Stenvik A, Zachrisson BU. The esthetic outcome of autotransplanted premolars replacing maxillary incisors. *Dent Traumatol.* 2002;18(5):237-45.
85. Mertens B, Boukari A, Tenenbaum H. Long-term follow up of post-surgical tooth autotransplantation: a retrospective study. *J Investig Clin Dent.* 2016;7(2):207-14.
86. Xia JJ, Ge ZY, Fu XH, Zhang YZ. Autotransplantation of third molars with completely formed roots to replace compromised molars with the computer-aided rapid prototyping. *J Esthet Restor Dent.* 2020;32(3):265-71.





Iva Pende Čupić rođena je 19. lipnja 1974. godine u Rijeci. Diplomirala je 2001. godine na Stomatološkom fakultetu Sveučilišta u Zagrebu. Od 2007. godine radi u DZ Zagreb Istok. Poslijediplomski specijalistički studij Dentalna medicina upisuje 2017. godine. Specijalistički ispit iz Dječje stomatologije položila je 2020. godine.