

# Optička pomagala u endodontskoj terapiji

---

**Bokun, Mateja**

**Master's thesis / Diplomski rad**

**2021**

*Degree Grantor / Ustanova koja je dodijelila akademski / stručni stupanj:* **University of Zagreb, School of Dental Medicine / Sveučilište u Zagrebu, Stomatološki fakultet**

*Permanent link / Trajna poveznica:* <https://um.nsk.hr/um:nbn:hr:127:051866>

*Rights / Prava:* [Attribution-NonCommercial 4.0 International/Imenovanje-Nekomercijalno 4.0 međunarodna](#)

*Download date / Datum preuzimanja:* **2025-03-12**



*Repository / Repozitorij:*

[University of Zagreb School of Dental Medicine Repository](#)





Sveučilište u Zagrebu

Stomatološki fakultet

Mateja Bokun

# **OPTIČKA POMAGALA U ENDODONTSKOJ TERAPIJI**

DIPLOMSKI RAD

Zagreb, 2021.

Rad je ostvaren u: Stomatološki fakultet, Zavod za endodonciju i restaurativnu dentalnu medicinu

Mentor rada: izv. prof. dr. sc. Eva Klarić Sever, Stomatološki fakultet, Zavod za endodonciju i restaurativnu dentalnu medicinu

Lektor hrvatskog jezika: Valerija Pintarić, mag. educ. philol. croat.

Lektor engleskog jezika: Martina Pucelj, mag. educ. philol. angl. et mag. educ. philol. germ.

Sastav Povjerenstva za obranu diplomskog rada:

1. \_\_\_\_\_

2. \_\_\_\_\_

3. \_\_\_\_\_

Datum obrane rada: \_\_\_\_\_

Rad sadrži: 33 stranice

0 tablica

22 slike

1 CD

Rad je vlastito autorsko djelo, koje je u potpunosti samostalno napisano uz naznaku izvora drugih autora i dokumenata korištenih u radu. Osim ako nije drukčije navedeno, sve ilustracije (tablice, slike i dr.) u radu su izvorni doprinos autora diplomskog rada. Autor je odgovoran za pribavljanje dopuštenja za korištenje ilustracija koje nisu njegov izvorni doprinos, kao i za sve eventualne posljedice koje mogu nastati zbog nedopuštenog preuzimanja ilustracija odnosno propusta u navođenju njihovog podrijetla.

## **Zahvala**

Zahvaljujem svojoj mentorici, izv. prof. dr. sc. Evi Klarić Sever, na strpljenju i pomoći tijekom izrade ovog rada. Posebno zahvaljujem obitelji i prijateljima na razumijevanju i podršci tijekom čitavog obrazovanja.

## OPTIČKA POMAGALA U ENDODONTSKOJ TERAPIJI

### Sažetak

Cilj ovoga prikaza slučaja jest opisati svrhu i domet optičkih pomagala (lupe, mikroskopi) u endodonciji te opisati njihove prednosti i nedostatke u svakodnevnom radu. Optička pomagala će u skoroj budućnosti biti nezaobilazni aspekt endodontskog liječenja, što je zaista opravdano s obzirom na činjenicu da takva pomagala dovode rezultate endodontskog zahvata do savršenstva. Za razliku od tradicionalne endodoncije, moderna endodoncija uz pomoć optičkih pomagala omogućuje terapeutu rad na velikim povećanjima, optimalnu radnu ergonomiju i osvjetljenje, a morfologija endodontskog prostora se u potpunosti poštuje te je moguć minimalno invazivni pristup liječenju. Ovisno o potrebi stupnja uvećanja, osvjetljenja, preciznosti i ciljevima liječenja, terapeut može koristiti lupu kao jednostavniji optički sustav ili dentalni mikroskop, engl. *operating microscope* (OPMI) kao najveći doseg svih optičkih pomagala. Uz neporecive prednosti koje pruža rad pomoću optičkih pomagala, nedostaci su relativne prirode te se odnose na cijenu pomagala, duže vrijeme rada pogotovo u početnika i potrebu za asistencijom.

**Ključne riječi:** endodontski zahvat; optička pomagala; lupa; mikroskop; ergonomija rada; povećanje

## **MAGNIFICATION DEVICES FOR ENDODONTIC THERAPY**

### **Summary**

The aim of this case report is to describe the purpose and performance range of magnification devices (loupes, microscopes) in endodontics, and their advantages and disadvantages in everyday work. Magnification devices will be an unavoidable aspect of the endodontic treatment in the near future, which is indeed justified given the fact that the usage of such aids leads the result of endodontic treatment to perfection. Unlike traditional endodontics, modern endodontics, with the help of magnification devices, allows the therapist to work at high magnifications, optimal working ergonomics and lighting, and the morphology of the endodontic system is being fully respected and a minimally invasive approach to treatment is possible. Depending on the need for magnification, lighting, precision and treatment goals, the therapist may use a magnifying loupe as a simpler optical system or operating microscope (OPMI) as the largest attainment of all magnification devices. In addition to the undeniable advantages of working with magnification devices, the disadvantages are relative in nature, and relate to the cost of devices, longer working hours, especially for beginners, and the need for dental assistance.

**Keywords:** endodontic treatment; magnification devices; loupe; microscope; working ergonomics; magnification

## Sadržaj

1. UVOD .....	1
2. LUPE .....	3
2.1. Sastavni dijelovi lupe .....	4
2.2. Radna daljina .....	5
2.3. Povećanje .....	6
2.4. Prizmatske i galileanske lupe .....	6
3. MIKROSKOPI .....	7
3.1. Sastavni dijelovi mikroskopa .....	8
3.2. Radna daljina .....	9
3.3. Povećanje .....	10
3.4. Širina i dubina vidnog polja .....	11
4. SVRHA OPTIČKIH POMAGALA U ENDODONTSKOJ TERAPIJI .....	12
5. PRIKAZ SLUČAJA .....	14
6. RASPRAVA .....	24
7. ZAKLJUČAK .....	28
8. LITERATURA .....	30
9. ŽIVOTOPIS .....	32

## **Popis skraćenica**

OPMI - operating microscope

EDTA - etilendiamintetraoctena kiselina





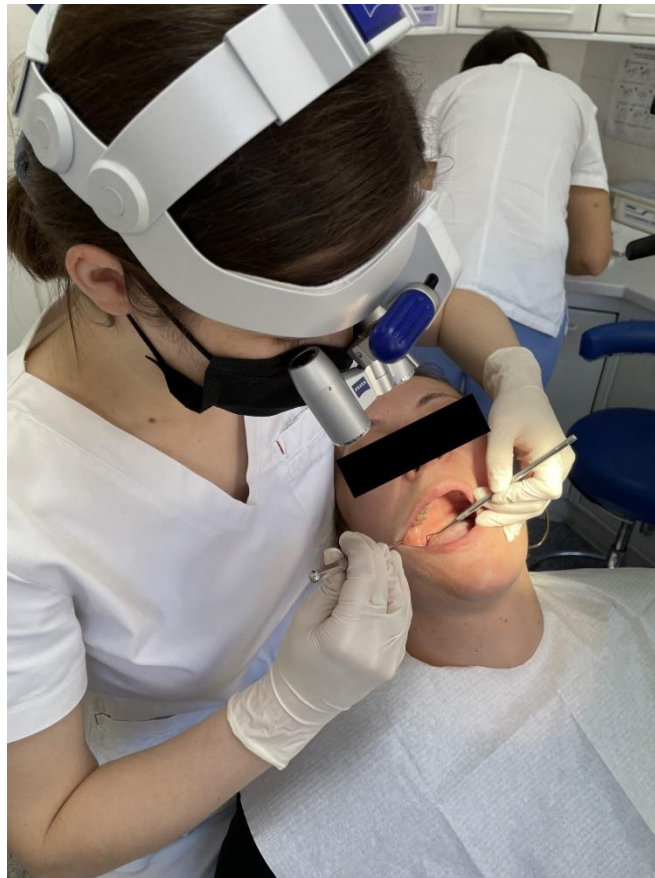Razvoj svih grana stomatologije svakim nam danom nameće sve više standarde liječenja, što uz specifične pacijentove zahtjeve i potrebe dovodi do želje da vidimo više i bolje. Ljudsko je oko prirodni i fleksibilni optički sustav koji akomodacijskom prilagodbom omogućava dobivanje jasne slike objekata, bilo da su oni udaljeni ili bliski. No, moć akomodacije nije bezgranična, već je određena bliskom točkom. Ta točka određuje najmanju udaljenost pri kojoj ljudsko oko sasvim jasno vidi bliske objekte. U novorođenčadi je bliska točka udaljena od mrežnice 7 cm, dok u odraslih ta udaljenost može biti i do 40 cm, a kao prosjek populacije uzima se vrijednost od 25 cm (1). U praktičnom smislu to znači da doktor dentalne medicine ne može jasno vidjeti objekte koji su od njegove mrežnice udaljeni manje od 25 cm, odnosno približavanje doktora pacijentu neće omogućiti jasniji vid. Štoviše, nakon dužeg vremenskog perioda provedenog u takvome položaju, dolazi do zamora cilijarnog mišića. Ergonomija rada je, u tome slučaju, također narušena.

Još jedno ograničenje ljudskoga oka je njegova moć razlučivanja na daljini jasnog vida. Naime, ljudsko je oko sposobno razlikovati dva objekta koja su međusobno udaljena 0.1 mm na daljini jasnog vida od 25 cm (1). Činjenica je da u tijeku endodontske terapije ponekad želimo vidjeti detalje koji su međusobno udaljeni i manje od 0.1 mm.

Svrha je ovoga rada prikazati domet i mogućnosti optičkih pomagala u endodontskoj terapiji. Takav novi pristup u stomatologiji dovodi do poboljšanja kvalitete liječenja, a time i do većeg zadovoljstva pacijenta te svakako i do poboljšanja ergonomskog standarda terapeuta. U suvremeno doba vrijedi i princip po kojemu liječimo više, ako vidimo više (2).



Dentalna lupa je jednostavan sustav leća koji omogućava rad u usnoj šupljini pod određenim uvećanjem, a temelji se na lomu svjetlosti kroz leću. Objekt, osvijetljen prirodnom svjetlošću ili izvorom svjetlosti koji je ugrađen u lupu, stvara refleksiju svjetlosti koja zatim pada na leću. Leća mijenja smjer svjetlosti lomeći je te lomljena svjetlost potom pada na mrežnicu, a moždanim se centrima za vid šalje signal za stvaranje veće slike objekta (3). Rad pomoću lupe prikazan je na slici 1.

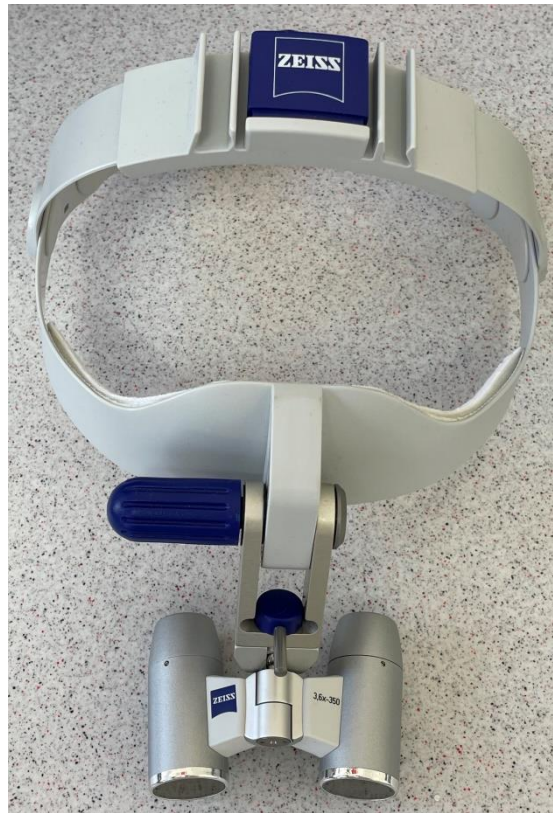

Slika 1. Rad pomoću lupe.

### **2.1. Sastavni dijelovi lupe**

Svaka se lupa sastoji od okvira, leće i nosača za leće. Nosač s lećom može biti vezan direktno za okvir te se pritom može pomicati, odnosno spuštati i dizati ovisno o tome koristi li terapeut lupu ili ne. Prije korištenja takve lupe potrebno je prilagoditi interpupilarnu udaljenost. Neki pak oblici lupa imaju nosač leće vezan za staklo terapeutovih naočala. Takve su lupe individualizirane te izrađene prema terapeutovoj interpupilarnoj udaljenosti. Sama leća može biti izrađena od stakla ili plastike, pri čemu plastična leća lupu čini lakšom za nošenje, a ne umanjuje kvalitetu same lupe. Također, lupa može imati ugrađeni izvor svjetlosti, što je

svakako prednost u odnosu na rad bez dodatne svjetlosti. Sastavni dijelovi lupe vidljivi su na slici 2.



Slika 2. Sastavni dijelovi lupe.

## 2.2. Radna daljina

Radna daljina definirana je udaljenošću od promatranog objekta do prednje površine leće lupe, a uvelike ovisi i o terapeutovoj visini, daljini jasnog vida te položaju u radu. Radna daljina individualna je mjera koja se određuje u ergonomski najpovoljnijem položaju terapeuta, pri čemu leđa moraju biti uspravna, a vratna kralježnica u položaju bez suvišnog naprežanja. Svaka lupa ima unaprijed određenu i stalnu radnu daljinu koja se ne može mijenjati, a vrijednosti koje proizvođači nude jesu između 19 cm i 50 cm. U praktičnome smislu to bi značilo da terapeut jasno vidi samo ako je u potpuno mirnome položaju, bez ikakvih pokreta, no tome nije tako. Svaka lupa ima i parametar dubine radnog polja. Dubina radnog polja je vrijednost koja pokazuje za koliku se udaljenost terapeut može odmaknuti od originalne radne daljine, a da slika u vidnom polju i dalje bude jasna. Primjerice, na radnoj daljini od 18 inča i dubini polja od 5.5 inča, terapeut jasno vidi objekte koji su od prednje površine leće udaljeni od 15.25 do 20.75 inča (4). Na slici 3. vidljivo je da lupa ima radnu daljinu od 35 cm.

### 2.3. Povećanje

Povećanje je, baš kao i radna daljina, vrijednost koja je za određenu lupu nepromjenjiva. To znači da terapeut, ako želi drugačije uvećanje, mora koristiti drugu lupu (2). Raspon povećanja koji nude proizvođači kreće se između 2.5x i 6x (5), a neki čak i do 8x. U endodontskoj terapiji poželjno je koristiti povećanja od 3.5x do 5x. Povećanje je u direktnoj vezi s jačinom leće, odnosno fokalnom udaljenošću. Fokalna udaljenost je razdaljina između točke fokusa i središta leće lupe (3). Čim je manja fokalna udaljenost, leća je jača, a slika objekta bliža i uvećanija (3). Na slici 3. vidljivo je da lupu ima povećanje 3.6x.



Slika 3. Oznake povećanja i radne daljine lupe.

### 2.4. Prizmatske i galileanske lupe

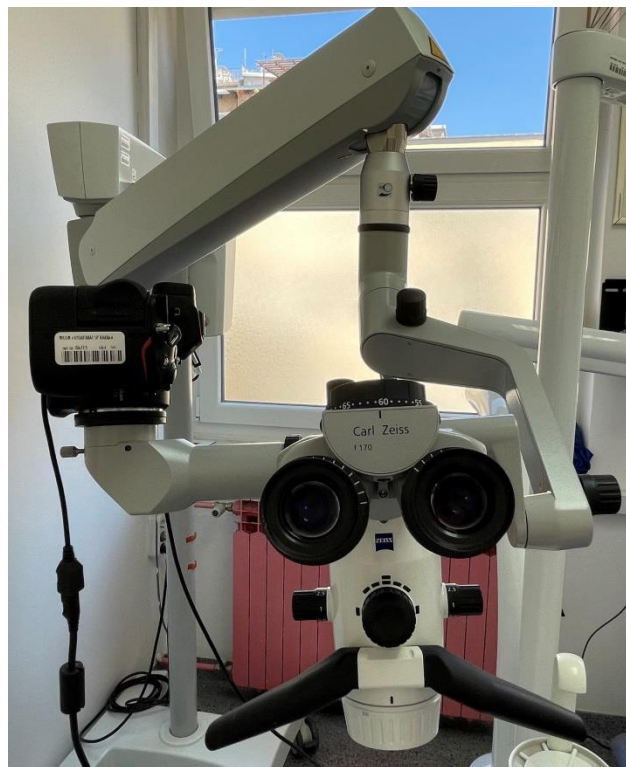Najjednostavniji sustav leća u lupama je galileanski, odnosno teleskopski sustav leća. Tradicionalne, galileanske lupe stoga imaju manji stupanj uvećanja, a širina vidnog polja im je obrnuto proporcionalna uvećanju (6). Na periferiji vidnog polja pojavljuje se halo efekt, što kod većine terapeuta stvara zamor (7). Međutim, zbog svoje jednostavnosti i malog uvećanja, idealne su za početnike. Prizmatske lupe pak sadrže prizmu čija je uloga refleksija i usmjeravanje svjetlosti, pri čemu se širina vidnog polja ne smanjuje u ovisnosti o stupnju uvećanja. Nedostatak im je što su teže od galileanskih lupa, a i cijena im je veća (7).

### **3. MIKROSKOPI**

Dentalni mikroskop (engl. *operating microscope*, OPMI) složeni je sustav leća koji omogućava rad pri različitim, velikim uvećanjima te pri različitim, također individualno određenim, radnim daljinama. Superiornost OPMI-a spram dentalnih lupa leži i u činjenici da je uvećanje moguće mijenjati ovisno o tome koliko detalja terapeut želi vidjeti, a fiksirano postolje mikroskopa omogućuje pak jasan i fiksni prikaz promatranog objekta, pri čemu je ergonomija rada u potpunosti zadovoljena. Nedostatak je mikroskopa u odnosu na lupu taj što rad na mikroskopu zahtijeva pomoć dentalnog asistenta, pa tako govorimo o *four-handed* ili *six-handed dentistry*.

### 3.1. Sastavni dijelovi mikroskopa

OPMI se, slično kao i svjetlosni mikroskop, sastoji od okulara, tubusa, tijela mikroskopa koje je odgovorno za promjenu uvećanja i leće objektivna. Binokularnost takvog mikroskopa uvjetuje stereoskopski vid, pri čemu terapeut objekte vidi u prirodnom, trodimenzionalnom prikazu. Binokularni tubus također sadrži sustav prizmatskih leća koje usmjeravaju svjetlost uvijek na leću okulara, neovisno o nagibu tubusa ( $0^\circ - 180^\circ$ ) koji je ugođen prema terapeutovim ergonomskim zahtjevima. Čitav sustav mikroskopa smješten je na pomičnom postolju ili pak postolje može biti podno ili stropno učvršćeno (Slika 4.).

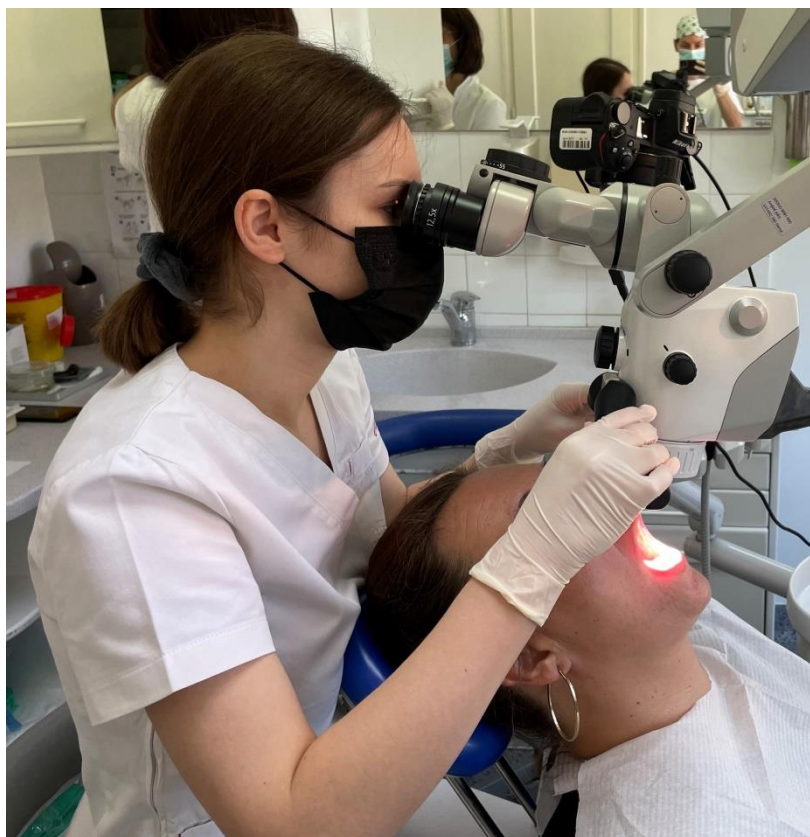

Slika 4. OPMI na pomičnom postolju.



### 3.2. Radna daljina

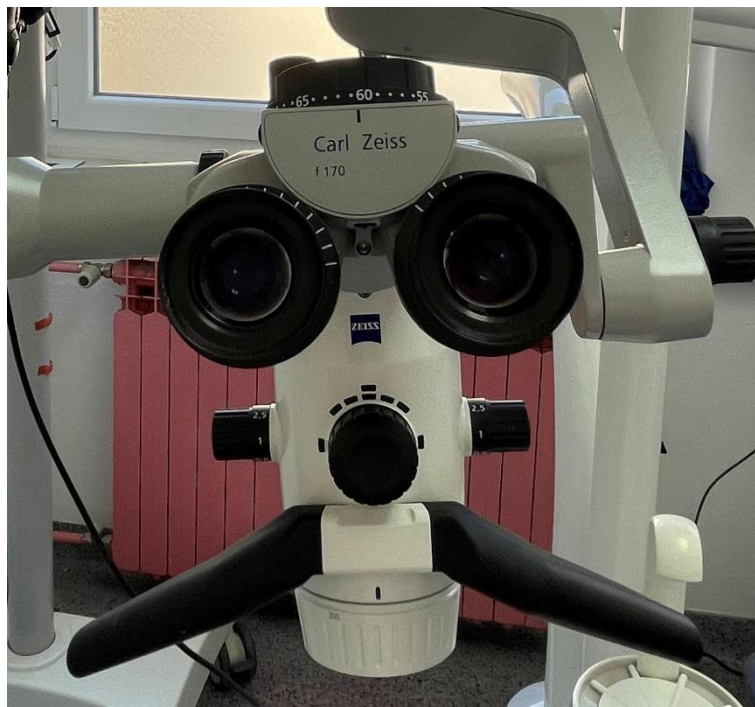Prosječna vrijednost radne daljine pri radu na OPMI-u iznosi 25 cm, a može biti i 20 cm ili 30 cm. Ta je vrijednost u izravnoj vezi s fokalnom udaljenošću leće objektiva, pa tako postoje leće s različitim fokalnim udaljenostima za različite radne daljine. Ako terapeut želi promijeniti radnu daljinu, potrebno je ukloniti postojeću leću objektiva te ugraditi drugu leću s različitom fokalnom udaljenošću (2). Leće objektiva koje imaju kraću fokalnu udaljenost (time i kraću radnu daljinu) omogućuju veće krajnje povećanje (2). Kako je promjena leće objektiva krajnje nepraktična, a raspon radne daljine nedostatan, proizvođači nude i OPMI koji sadrži varioskop. Poseban sustav leća varioskopa omogućava promjenu radne daljine u rasponu od 20 cm do 30 cm, a ovisno o proizvođaču, postoji i OPMI gdje je moguće postići radnu daljinu od 40 cm. Tako jedan OPMI može udovoljiti najrazličitijim ergonomskim zahtjevima terapeuta, u različitim radnim pozama, a promjena fokusa ne zahtijeva pomicanje OPMI-a prema gore ili dolje, kao što je to slučaj kod mikroskopa bez varioskopa. Slika 5. prikazuje rad na OPMI-u na određenoj radnoj daljini.



Slika 5. Rad pomoću OPMI-a na određenoj radnoj daljini.

### 3.3. Povećanje

Krajnje povećanje koje OPMI može postići iznosi od 1.5x do čak 30x. Ono je ovisno o više faktora: fokalnoj udaljenosti leće tubusa i leće objektiva, faktoru uvećanja sustava za promjenu uvećanja i faktoru uvećanja leće okulara. Fokalna udaljenost leće tubusa konstantna je vrijednost za pojedini OPMI (Slika 6.). Sustav za promjenu uvećanja može biti konstruiran na dva načina. Jednostavniji sustav temelji se na principu galileanskog teleskopa, gdje se u rotirajućoj glavi nalaze leće s različitim faktorom uvećanja. Najčešće faktori uvećanja iznose 0.4, 0.6, 1.0, 1.6, 2.5 (2). Nedostatak je takve konstrukcije u činjenici da pri rotaciji rotirajuće glave i promjeni faktora uvećanja dolazi do zakrivljanja vidnog polja, odnosno prijelaz s jednog faktora uvećanja na drugi nije kontinuiran. Drugi je sustav mnogo praktičniji: promjena faktora uvećanja je kontinuirana te ne zaklanja vidno polje. To je takozvani *zoom* sustav. Nadalje, leće okulara imaju faktor uvećanja 10x ili 12.5x (2). U tijeku endodontske terapije poželjno je koristiti se faktorom uvećanja leće okulara 12.5x. Dakle, formula za izračun krajnjeg povećanja je količnik fokalne udaljenosti leće tubusa i objektiva, pomnožen s faktorima uvećanja sustava za promjenu uvećanja i leće okulara.



Slika 6. Oznaka fokalne udaljenosti leće tubusa (170 mm).

### **3.4. Širina i dubina vidnog polja**

Širina je vidnog polja određena stupnjem uvećanja i radnom daljinom, pri čemu manje uvećanje i veća radna daljina uvjetuju veću širinu vidnog polja. Dubina vidnog polja je kompleksniji parametar OPMI-a, a utječe na sposobnost terapeuta da se prostorno orijentira u vidnom polju. Poželjno je raditi na većim dubinama vidnog polja, što se postiže manjim uvećanjem i većom radnom daljinom te čim manjim otvorom objektiva. U praktičnome smislu, rad na velikom povećanju i maloj dubini vidnog polja znači i češće namještanje vijka za fini fokus, upravo zato što je širina vidnog polja izuzetno mala.

#### **4. SVRHA OPTIČKIH POMAGALA U ENDODONTSKOJ TERAPIJI**

Da bi endodontska terapija bila uspješna, potrebno je obratiti pažnju na mnoge čimbenike koji su ljudskom oku nedostupni te kao takvi predstavljaju rizik za neuspjeh terapije. Upotreba lupa u endodontskoj terapiji uvijek je poželjna, međutim postoje ograničenja jer niti najveće povećanje lupe nije dovoljno za rad unutar kanala. OPMI, naspram lupa, pruža mogućnost rada unutar korijenskog kanala zahvaljujući velikom uvećanju, 13.6x ili čak 21.5x (2).

U tijeku endodontskog liječenja terapeut se susreće s mnogim izazovima, počevši od pravilne izrade trepanacijskog otvora, uklanjanja krova pulpne komorice te pronalaska ulaza u korijenske kanale. Statistički podaci o broju i položaju kanala terapeutu su od velike pomoći, no ponekad morfologija zuba uvelike odstupa od prosječne morfologije. U tome slučaju upotreba optičkih pomagala uvelike smanjuje rizik od prekomjerne ili krive trepanacije otvora te perforacije dna pulpne komorice. Pronalazak ulaza u korijenske kanale obično ne stvara teškoće, no to nije slučaj kod obliteriranih kanala ili pulpolita u pulpnoj komorici, a posebno kod zuba čija morfologija značajno odstupa od prosječne. Pri pronalaženju ulaza u korijenske kanale postoji pravilo da se ulazi nalaze na krajevima razvojnih fuzijskih linija te da je dno pulpne komorice tamnije od okolnih stijenki (8). Tih detalja često terapeut nije ni svjestan, upravo zbog ograničenosti oka.

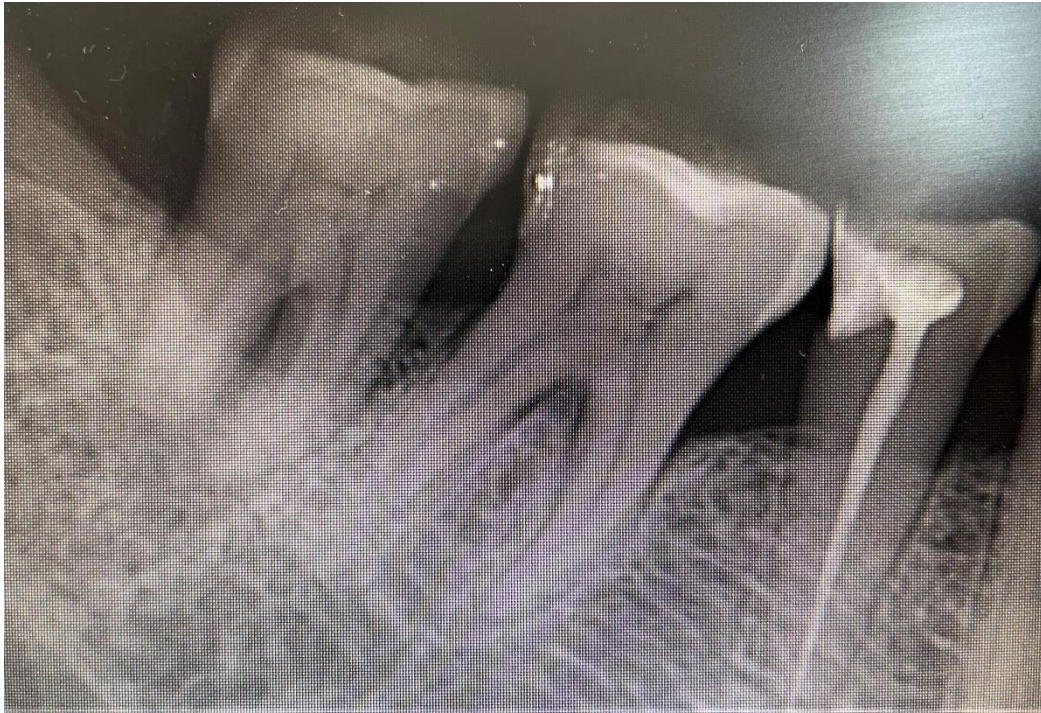Osim dostatnog čišćenja i širenja endodontskog prostora, neobično veliku ulogu igraju kvaliteta opturacije i postendodontske restauracije. Golim je okom moguće previdjeti sitne greške punjenja ili koronarno propuštanje, a ponekad takve greške utječu na negativan krajnji ishod terapije. Optička pomagala, s druge strane, omogućuju terapeutu da na kritički način pristupi svom radu te da spriječi negativan ishod terapije.

Komplikacije u tijeku endodontskog liječenja uvijek su moguće, međutim pojava komplikacije ne mora nužno značiti lošiju prognozu za opstanak zuba. Perforacije korijenskoga kanala, posebice u srednjoj trećini kanala, zalomljeni instrumenti te stepenice nastale pri instrumentaciji (8), sve su to problemi koji su terapeutu uvijek jednostavnije rješivi uz upotrebu optičkog pomagala.

Kako bi se spriječio lom instrumenta u kanalu potrebno je svaki instrument pomno pregledati. Golim se okom teško uočavaju oštećenja i defekti koji bi upotrebom optičkih pomagala bili vidljiviji.

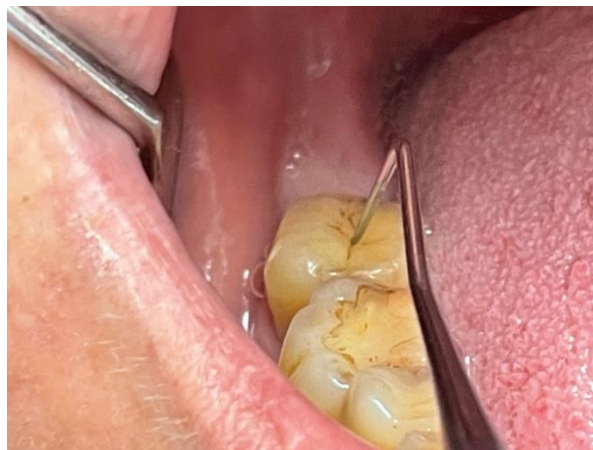## **5. PRIKAZ SLUČAJA**

Pacijentica u dobi od 46 godina upućena je sa Zavoda za parodontologiju na Zavod za endodonciju i restaurativnu stomatologiju jer je u tijeku parodontološke obrade analizom rendgenske periapikalne snimke uočena zona prosvjetljenja oko vršaka korijena zuba 47. Naknadnom analizom rendgenograma prije početka endodontskog liječenja uočeno je i značajno smanjenje duljine distalnog korijena te horizontalan gubitak koštane potpore (Slika 7.).



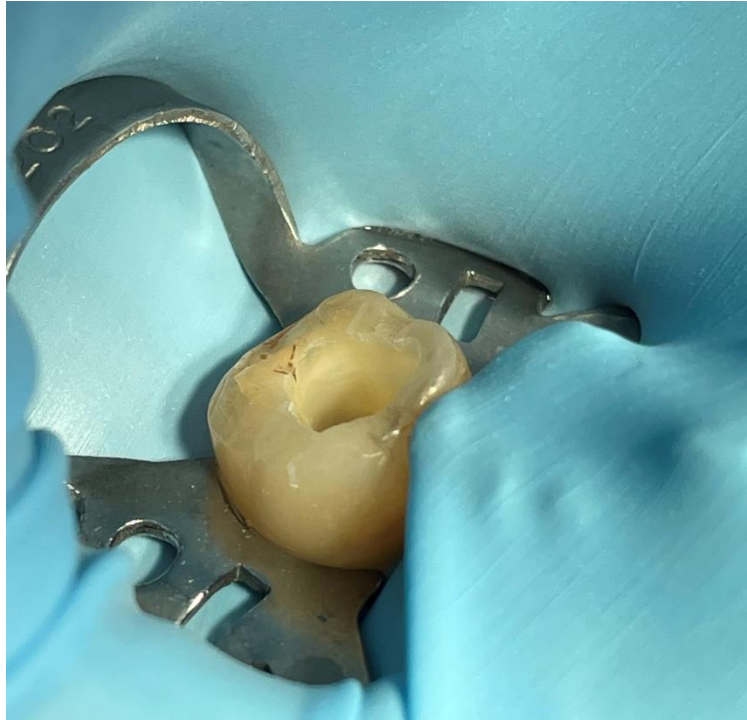Slika 7. Periapikalni rendgenogram zuba 47.

Subjektivnih tegoba pacijentica nije imala, a kliničkim pregledom utvrđeno je da je zub intaktan, bez prethodnih restauracija (Slika 8.). Test senzibiliteta je pokazao negativan rezultat, kao i test vertikalne i horizontalne perkusije.



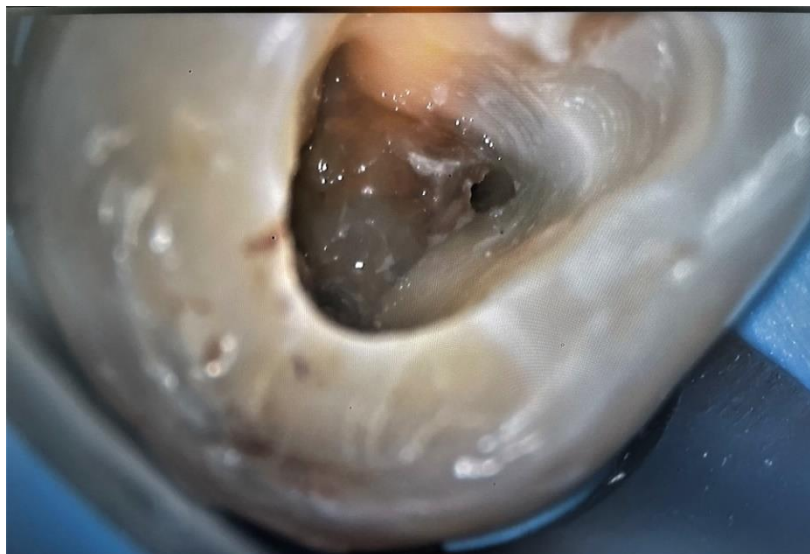Slika 8. Klinički pregled zuba 47.

Uvidom u zubni karton utvrđeno je da pacijentica ne boluje od težih bolesti te je svojim potpisom dala pristanak na provođenje endodontske terapije i primjenu lokalne anestezije. Nakon primjene lokalne anestezije na *n. alveolaris inferior* zub je trepaniran te se radno polje izoliralo gumenom plahticom (Slika 9.).



Slika 9. Trepanirani zub i postavljena gumena plahtica.

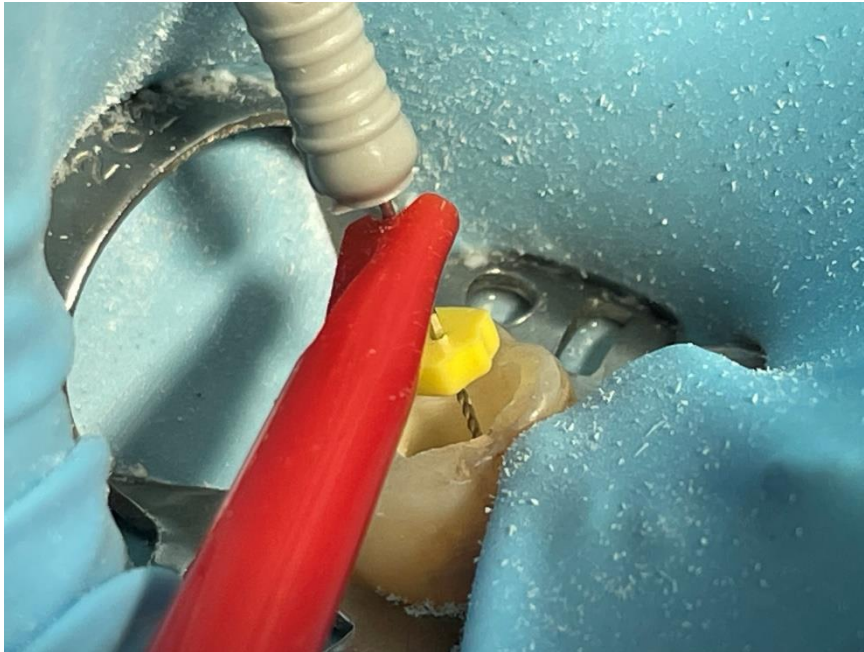
Pogledom kroz OPMI identificirana su tri ulaza u korijenske kanale, dva mezijalna kanala (meziobukalni i meziolingvalni) i jedan distalni kanal. Također, na ovakvom uvećanju jasno je uočena razlika u boji i postraničnih zidova pulpne komorice (Slika 10.).



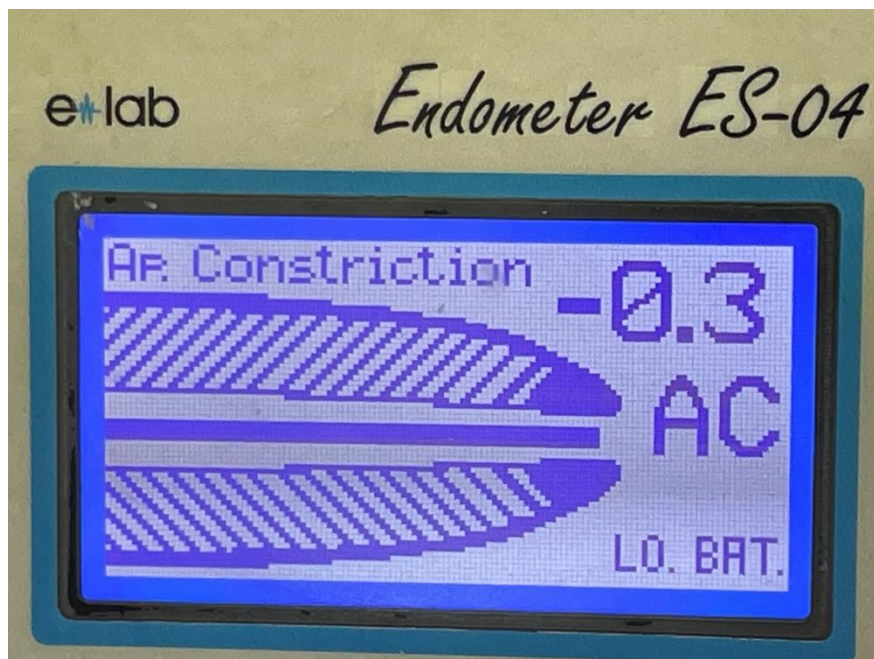
Slika 10. Pogled kroz OPMI, prikaz ulaza u korijenske kanale.



Slijedi utvrđivanje prohodnosti kanala malim ručnim instrumentom (oznaka 08) te određivanje radne dužine pomoću endometra (Endometer ES-04, e-lab) (Slika 11. i Slika 12.). Oblik trepanacijskog kaviteta je takav da omogućuje pravocrtni pristup instrumenta do apikalnog dijela kanala ili do prvog zavoja u kanalu, bez suvišnog uklanjanja tvrdog zubnog tkiva (Slika 11.).




Slika 11. Određivanje radne dužine instrumentom oznake 08.

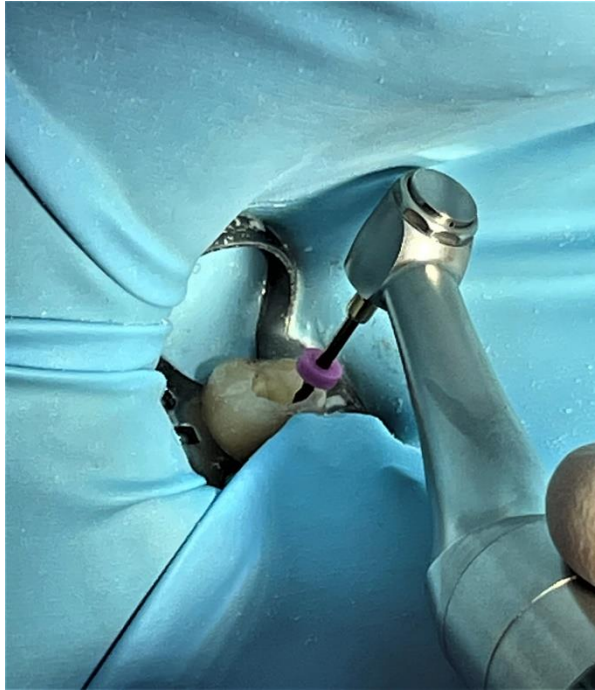

Slika 12. Postignuta radna dužina.

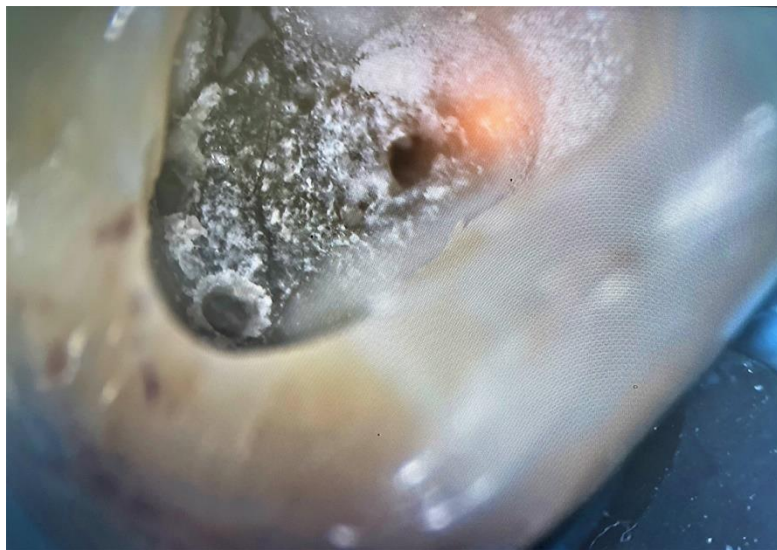Nakon početnog ručnog širenja kanala i postizanja radne dužine ručnim instrumentom, prelazi se na strojnu obradu kanala. Korišten je strojni sustav ProTaper Gold (Dentsply Sirona), a primijenjena tehnika instrumentacije je koronarno – apikalna. Dvije su skupine instrumenata: *shaping* (oznaka S) i *finishing* (oznaka F). Način rada ovim sustavom je takav da se pomoću instrumenta SX (19/04) najprije oblikuju koronarne dvije trećine kanala, a zatim se prelazi na oblikovanje apikalne trećine kanala. Prvi instrument koji doseže punu radnu dužinu i oblikuje apikalnu trećinu kanala je S1 (18/02) (Slika 13. i Slika 14.). Pogledom kroz OPMI utvrđuju se jasno prošireni ulazi u korijenske kanale uz prisutan dentinski detritus (Slika 15.). U tijeku instrumentacije kanali su višestruko i obilato ispirani otopinom natrijeva hipoklorita u koncentraciji 2.5%, a kao kelatorsko sredstvo korištena je otopina etilendiamintetraoctene kiseline (EDTA) u koncentraciji 17%.



Slika 13. Radna dužina od 17.5 mm prenosi se na strojni instrument S1 (18/02).

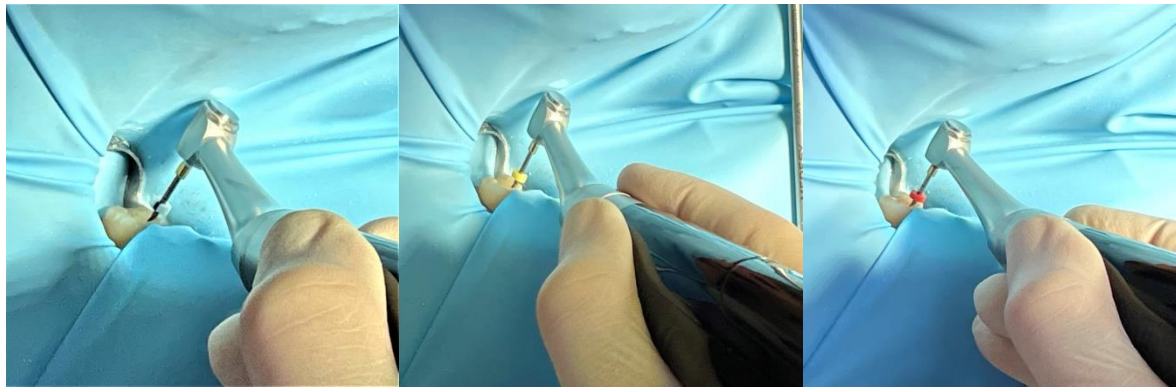


Slika 14. Obrada korijenskog kanala strojnim instrumentom oznake S1 (18/02).

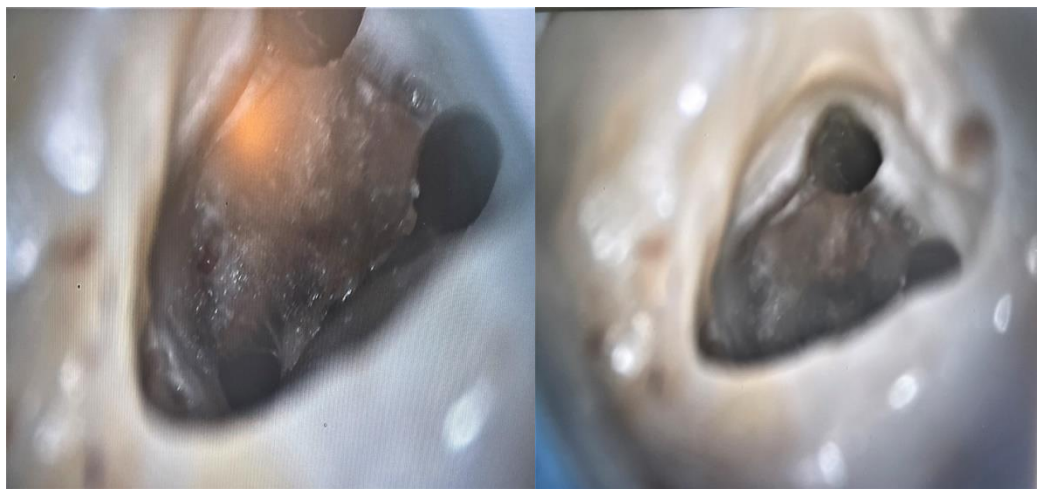


Slika 15. Početni izgled proširenih ulaza u korijenske kanale.

Sljedeći korišteni instrument je S2 (20/04), a nakon njega i instrument F1 (20/07). Posljednji instrument kojim su obrađene apikalne trećine mezijalnih kanala je F2 (25/08) (Slika 16.). Apikalnu trećinu distalnog kanala bilo je po procjeni potrebno proširiti i pomoću sljedećeg instrumenta, F3 (30/09). Završena obrada korijenskih kanala prikazana je na slici 17., a u ovome prikazu vidljive su i razvojne fuzijske linije koje su još tamnije od dna pulpne komorice (11).

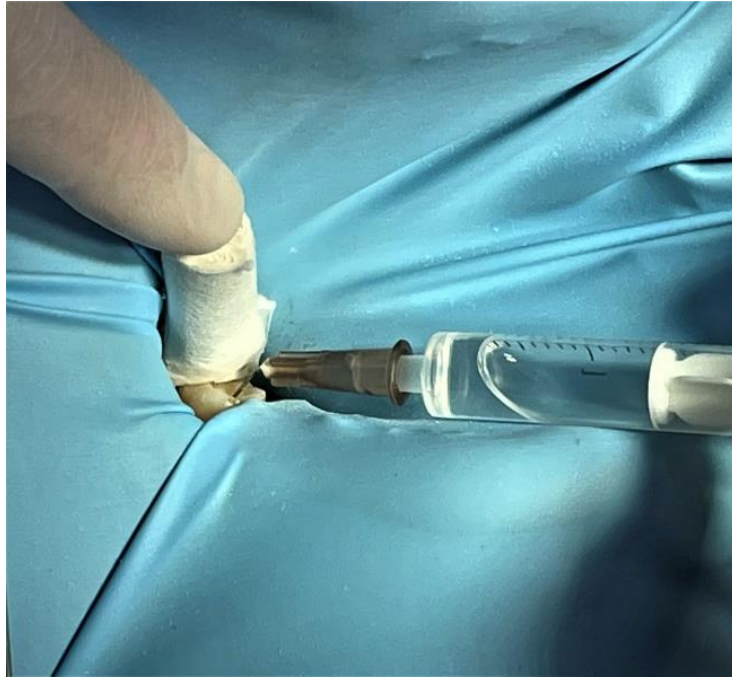


Slika 16. Redoslijed obrade mezijalnih korijenskih kanala do instrumenta oznake F2 (25/08).

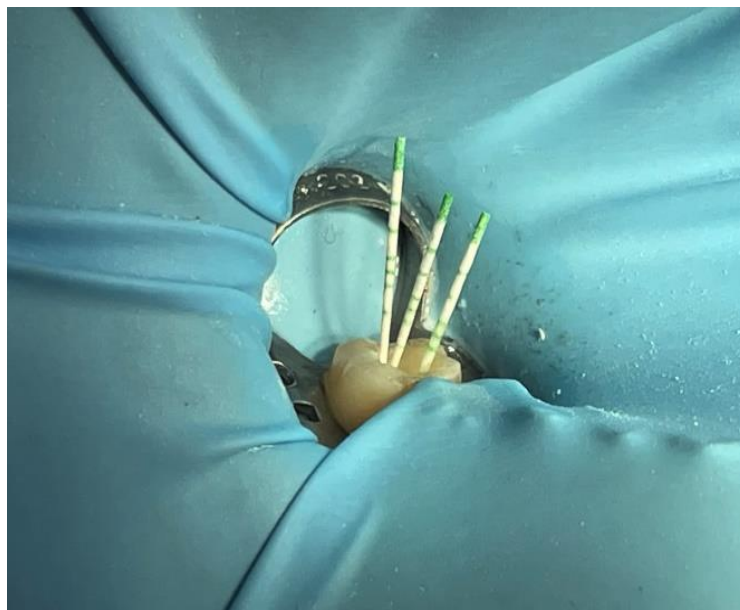


Slika 17. Završni izgled proširenih ulaza u korijenske kanale.

Slijedi završno ispiranje kanala po standardnom protokolu: 2 mL EDTA-e u koncentraciji 17% tijekom 2 minute, 1 mL otopine natrijeva hipoklorita u koncentraciji 2.5% tijekom 30 sekundi te 1 mL fiziološke otopine tijekom 30 sekundi (Slika 18.). Slika 19. prikazuje sušenje korijenskih kanala papirnatim štapićima.

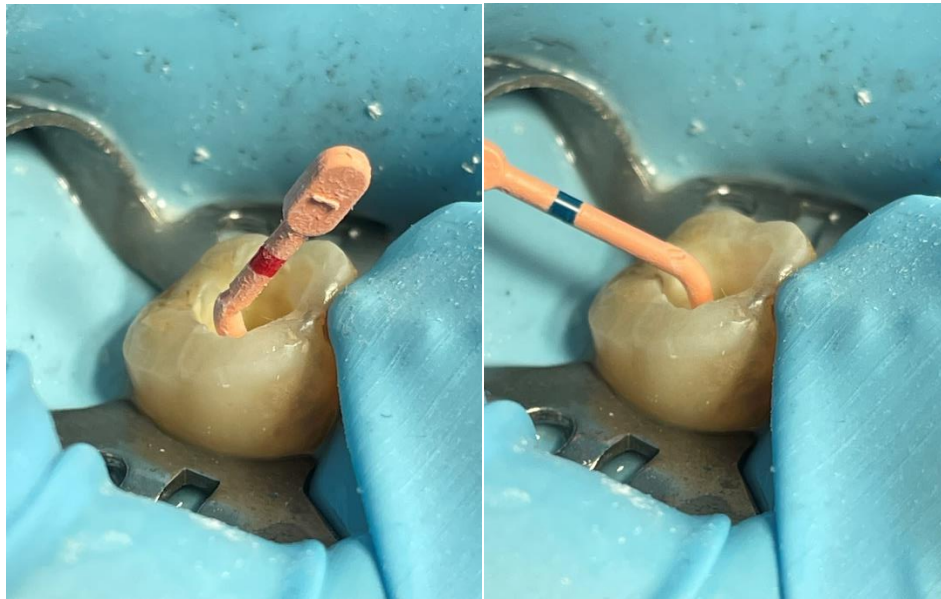


Slika 18. Završno ispiranje korijenskih kanala.



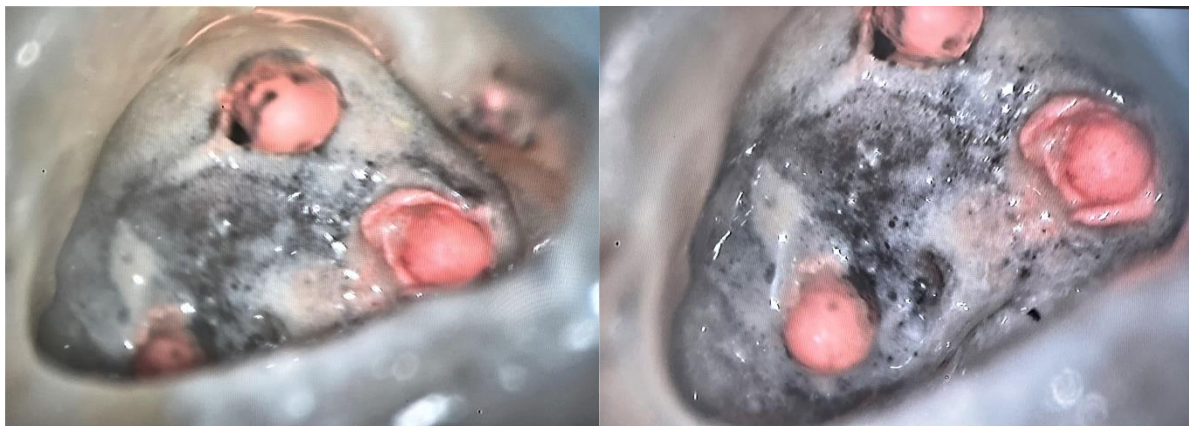Slika 19. Sušenje korijenskih kanala.

Mezijalni su kanali napunjeni monokonom tehnikom opturacije pomoću odgovarajuće F2 gutaperke (ProTaper Gold Conform Fit Gutta-Percha Points, Dentsply Sirona) te punilom na bazi epoksilne aminske smole, dok je distalni kanal napunjen odgovarajućim većim gutaperka štapićem oznake F3 i navedenim punilom (Slika 20.).



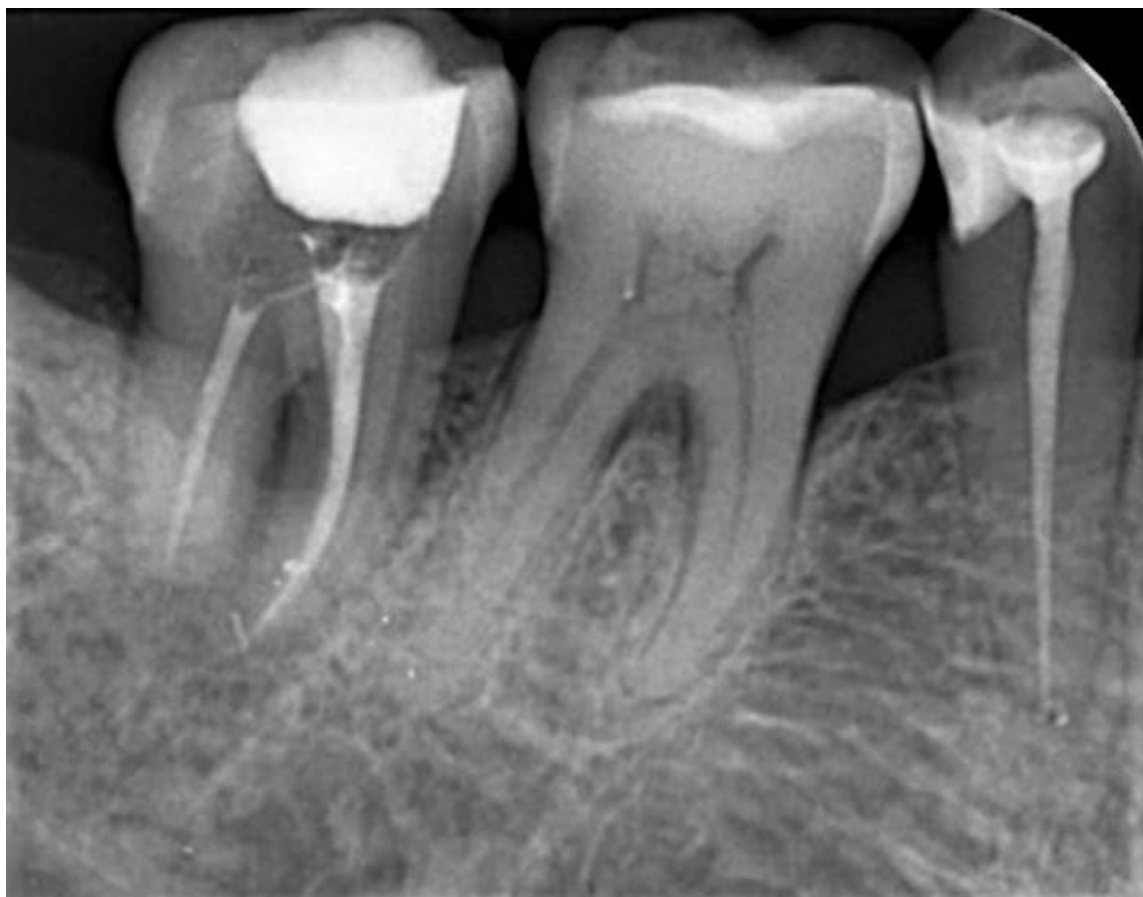Slika 20. Punjenje korijenskih kanala monokonom tehnikom opturacije.

Izgled punjenja korijenskih kanala prikazan je na slici 21.



Slika 21. Konačan izgled punjenja korijenskih kanala.

Nakon punjenja korijenskih kanala, kavitet je ispunjen privremenim ispunom te pacijentica biva upućena na rendgensko snimanje (Slika 22.). Periapikalni rendgenogram prikazuje uredno napunjene kanale te preklapanje mezijalnih kanala. Za detaljniju analizu potrebno je učiniti rendgensko snimanje s pomakom tubusa kako bi se odvojeno prikazali mezijalni kanali. Budući da subjektivni ni objektivni znakovi upale nisu prisutni nakon provedbe endodontskog liječenja te da rendgenogram govori u prilog pozitivnome ishodu liječenja, pristupa se izradi trajne restauracije kompozitnim ispunom.



Slika 22. Izgled punjenja korijenskih kanala na periapikalnom rendgenogramu.





Provođenje endodontske terapije bez pomoći optičkih pomagala dugi je niz godina bilo jedino rješenje. Rezultati takvog liječenja jesu zadovoljavajući, međutim to ne isključuje potrebu za ovim modernim pomagalima, ovisno o preferenciji terapeuta. Činjenica da pri endodontskom liječenju terapeut treba biti iznimno spretan i umješšan govori u prilog iskustvu i godinama rada u praksi, pa tako i vremenu provedenom u lošem radnom položaju. Svi ti problemi rješivi su upotrebom optičkih pomagala, tako da i mladi terapeuti vrlo brzo mogu doći u korak sa starijim i iskusnijim kolegama.

U navedenom prikazu kliničkog slučaja vidljiv je odmak od klasičnog provođenja endodontske terapije u pozitivnome smjeru, uz pokoju negativnu stranu.

Pozitivni odmak koji terapeut najprije prepozna jest uvelike poboljšana ergonomija rada. U literaturi su nam dobro poznate profesionalne bolesti stomatologa koje umnogome umanjuju kvalitetu života stomatologa, stoga se posebna pažnja uvijek treba pridati i očuvanju zdravlja te sprječavanju napredovanja postojeće bolesti. Rad pomoću OPMI-a ili lupe omogućuje odmak od neprirodnih poza koje stvaraju statičko opterećenje na lokomotorni sustav, a dobrobiti su terapeutu ubrzo vidljive. Zavijenost kralježnice postaje fiziološka, a ramena i mišići rotatorne manžete su opušteni. Preporuča se rad u položaju 12 sati spram pacijenta, što je vidljivo na slici 5. Takav pozitivan utjecaj na terapeutovo zdravlje povezuje se s duljim radnim vijekom, većim brojem dnevno provedenih endodontskih zahvata i većom radnom učinkovitošću. Nije zanemariv ni pozitivan utjecaj na psihičko zdravlje, budući da terapeut može uz pomoć OPMI-a ostvariti vrhunske rezultate rada i povećati profesionalno zadovoljstvo.

U radu bez pomoći OPMI-a ili lupe svakako se preporuča u tijeku terapije napraviti stanke, kako bi se cilijarni mišić gledanjem u daljinu opustio. Optička svojstva OPMI-a omogućuju terapeutu uvećani prikaz objekta, pri čemu se oko ne napreže, štoviše cilijarni mišić sada je opušten, a vid i zdravlje oka su dugoročno očuvani. Još jedna pozitivna strana rada pomoću OPMI-a jest da terapeut koji nosi naočale može ugoditi OPMI prema svojoj dioptriji te tako raditi bez svojih naočala. S druge strane, ako je u terapeuta prisutan i astigmatizam, takav poremećaj vida ne može se ispraviti pomoću optičkog sustava OPMI-a te je poželjno da terapeut tada nosi svoje naočale ili leće. Potrebno je obratiti pozornost i na jačinu osvjetljenja. Naime, najveći stupanj osvjetljenja, iako ponekad prijeko potreban, ima negativan utjecaj na vid, pogotovo ako terapeut naglo promijeni stupanj osvjetljenja s manjeg osvjetljenja na najveće.

Izrada trepanacijskog otvora uvjetovana je pravilom o očuvanju tvrdih zubnih tkiva uz istovremeno ostvarivanje pravocrtnog pristupa do apikalnog dijela kanala, ili barem do prvog zavijanja kanala. Slika 10. prikazuje izgled trepanacijskog otvora izrađenog prema pravilima struke, bez suvišnog uklanjanja tvrdih zubnih tkiva i bez suvišnog proširivanja kaviteta u širinu, što bi moglo dovesti do perforacije u rubni parodontni prostor ili područje spojnog epitela. Takva pogreška u radu najčešće nastaje prilikom trepanacije ukoliko je prostor pulpne komorice jako reduciran, bilo kao posljedica starenja ili zahtjevne anatomije endodontskog prostora. U tome slučaju korisno je posegnuti za optičkim pomagalom i pod povećanjem prikazati pulpne robove te izbjeći nepotrebnu ekstenziju kaviteta. Na slici 10. također je vidljivo da je krov pulpne komorice u potpunosti uklonjen. To je naročito važno pri endodontskom liječenju sjekutića, gdje neuklonjen krov pulpne komorice zajedno s ostacima pulpnog tkiva može uzrokovati obojenje zuba. Na slici 11. vidljivo je kako je ostvaren pravocrtni pristup apikalnom dijelu korijenskog kanala. Iznimno je važno da endodontski instrument ne dodiruje okolne stijenke trepanacijskog kaviteta prilikom umetanja instrumenta u kanal. Upotrebom optičkog pomagala mnogo je jednostavnije postići pravocrtni pristup te izbjeći nastanak transportacije apeksa ili perforacije korijena, što se smatra greškama u radu koje nastaju forsiranom instrumentacijom rigidnijim instrumentima koji nemaju pravocrtni smjer umetanja u korijenski kanal. To je izravno povezano s većom mogućnosti neuspjeha endodontskog liječenja, s obzirom na to da apikalni dio korijenskog kanala ostaje neobrađen i služi kao hranilište velikom broju bakterija.

Slika 17. prikazuje detalje koji ne bi bili jasno vidljivi golim okom, a nedvojbeno olakšavaju rad i orijentaciju u endodontskome prostoru: jasan položaj ulaza u korijenske kanale, dno pulpne komorice koje je tamnije od postraničnih stijenki te razvojne fuzijske linije korijena koje su svojom bojom još tamnije negoli dno pulpne komorice, a na čijim se završecima nalaze ulazi u kanale. Nadalje, slika 15. prikazuje i detalj nakupljenog dentinskog detritusa, što indicira na ispiranje korijenskog kanala. Ponekad terapeut nema predodžbu o tome koliko se dentinske piljevine tijekom liječenja stvara, pogotovo prilikom korištenja strojnih instrumenata, tako da je rad na OPMI-u također i prilika za samokritiku i podizanje standarda liječenja. Slika 21. prikazuje zadovoljavajuće vertikalno potisnute gutaperke, što u konačnici znači bolje brtvljenje ispuna korijenskog kanala.

Relativni nedostatak rada pomoću OPMI-a jest potreba za dentalnim asistentom koji je educiran za rad pomoću OPMI-a te koji u svakom trenutku mora biti upućen u pojedinu fazu liječenja kako bi terapeutu mogao dodati pojedini instrument. Ponekad, ovisno o složenosti

stomatološkog zahvata, potrebna su dva asistenta, po jedan sa svake terapeutove strane. Tome je tako zbog činjenice da terapeut gubi ergonomski položaj i fokus na radno polje pokušava li sam dohvatiti instrument (1). Još je jedan nedostatak duže vremensko trajanje rada pomoću OPMI-a jer terapeut usmjerava i rasipa svoju pažnju na mnogo detalja te u procesu liječenja teži čim savršenijim rezultatima, što je pogotovo izraženo u početnika. Preporuča se s toga OPMI ugoditi najprije na manje povećanje, a s vremenom, kada terapeut stekne iskustvo, može se postepeno prelaziti na veće povećanje. Još jedan relativni nedostatak je skupoća optičkih pomagala. No, uzevši u obzir činjenicu da upotreba takvih pomagala ima mnogobrojne prednosti za terapeuta i za pacijenta, cijena postaje opravdana.



Upotreba optičkih pomagala u endodontskom liječenju sve je veći trend u stomatologiji. Terapeut u tu svrhu mora poznavati načela rada optičkih pomagala te odvagati sve dobrobiti i nedostatke koje mu rad pomoću optičkih pomagala donosi. Prednosti su mnogobrojne, od gotovo savršene ergonomije rada do preciznosti koju omogućuju velika povećanja. Nedostaci su relativni te ovise o financijskim mogućnostima terapeuta i vremenu utrošenom u svrhu postizanja optimalnog ishoda liječenja. Na temelju navedenog prikaza kliničkog slučaja može se zaključiti da su dobrobiti upotrebe OPMI-a i spretnost te iskustvo i znanje terapeuta neodvojivi čimbenici potrebni za postizanje visokog standarda endodontskog liječenja.

## **8. LITERATURA**

1. Ivanišić I. Oko kao optički instrument [dissertation]. Osijek: Sveučilište Josipa Jurja Strossmayera u Osijeku, Odjel za fiziku; 2015.
2. Cangas JA, Badalyan K, Burkhardt R, Burzlaff A, Goczewski M, Haas M et al. Microscopic Dentistry: A Practical Guide. [monograph on the Internet]. Jena: Carl Zeiss Meditec AG; 2014 [cited 2021 Aug 27]. Available from: <https://www.nuview.co.uk/files/ww/Microscopic%20Dentistry%20A%20Practical%20Guide.pdf>
3. Schultz [homepage on the Internet]. Monterey: Schultz; 2019 [cited 2021 Aug 27]. Available from: <https://www.loupedirect.com/how-do-dental-loupes-work>
4. Universal Medical [homepage on the Internet]. Oldsmar: Universal Medical [cited 2021 Aug 27]. Available from: <https://blog.universalmedicalinc.com/the-how-tos-of-selecting-dental-loupes/>
5. Yumpu [homepage on the Internet]. [cited 2021 Aug 27]. Available from: <https://www.yumpu.com/en/document/view/59886328/how-does-a-dental-loupe-work>
6. LumaDent [homepage on the Internet]. Reno: LumaDent, Inc; 2019 [cited 2021 Aug 27]. Available from: <https://lumadent.com/blog/galilean-vs-prism.html>
7. James T, Gilmour ASM. Magnifying Loupes in Modern Dental Practice: An Update. [serial on the Internet]. 2010 studeni [cited 2021 Aug 27]. Available from: [https://www.researchgate.net/publication/49703900\\_Magnifying\\_Loupes\\_in\\_Modern\\_Dental\\_Practice\\_An\\_Update](https://www.researchgate.net/publication/49703900_Magnifying_Loupes_in_Modern_Dental_Practice_An_Update)
8. Jukić Krmek S, Baraba A, Klarić E, Marović D, Matijević J. Pretklinička endodoncija. Zagreb: Medicinska naklada; 2017.





Mateja Bokun, rođena je 28. travnja 1996. godine u Zaboku. Pohađala je Osnovnu školu Matije Gupca u Gornjoj Stubici te Gimnaziju Antuna Gustava Matoša u Zaboku. Maturirala je 2015. godine te iste godine upisuje Stomatološki fakultet Sveučilišta u Zagrebu. Dobitnica je Dekanove nagrade za najbolji uspjeh u II. godini studija Dentalna medicina za akademsku 2016./2017. godinu.