

# Ortodontski pristup pacijentima s hipodoncijom

---

Čaušević, Mia

Master's thesis / Diplomski rad

2021

Degree Grantor / Ustanova koja je dodijelila akademski / stručni stupanj: **University of Zagreb, School of Dental Medicine / Sveučilište u Zagrebu, Stomatološki fakultet**

Permanent link / Trajna poveznica: <https://um.nsk.hr/um:nbn:hr:127:639139>

Rights / Prava: [Attribution-NonCommercial 4.0 International/Imenovanje-Nekomercijalno 4.0 međunarodna](#)

Download date / Datum preuzimanja: **2024-07-03**



Repository / Repozitorij:

[University of Zagreb School of Dental Medicine Repository](#)





Sveučilište u Zagrebu  
Stomatološki fakultet

Mia Čaušević

# **ORTODONTSKI PRISTUP PACIJENTIMA S HIPODONCIJOM**

DIPLOMSKI RAD

Zagreb, 2021.

Rad je ostvaren u: Stomatološki fakultet Sveučilišta u Zagrebu, Zavod za ortodonciju  
Mentor rada: prof. dr. sc. Sandra Anić-Milošević, dr. med. dent., Zavod za ortodonciju,  
Stomatološki fakultet Sveučilišta u Zagrebu

Lektor hrvatskog jezika: Luka Zovko, mag. educ. philol. croat.

Lektor engleskog jezika: Anthony Buljanović, mag. educ. philol. angl.

Sastav Povjerenstva za obranu diplomskog rada:

1. \_\_\_\_\_
2. \_\_\_\_\_
3. \_\_\_\_\_

Datum obrane rada: \_\_\_\_\_

Rad sadrži: 41 stranica

0 tablica

18 slika

1 CD

Rad je vlastito autorsko djelo, koje je u potpunosti samostalno napisano uz naznaku izvora drugih autora i dokumenata korištenih u radu. Osim ako nije drugačije navedeno, sve ilustracije (tablice, slike i dr.) u radu izvoran su doprinos autora diplomskog rada. Autor je odgovoran za pribavljanje dopuštenja za korištenje ilustracija koje nisu njegov izvoran doprinos, kao i za sve eventualne posljedice koje mogu nastati zbog nedopuštena preuzimanja ilustracija odnosno propusta u navođenju njihovih podrijetla.

## **Zahvala**

Zahvaljujem svojoj mentorici, prof. dr. sc. Sandri Anić-Milošević, na savjetima, strpljenju i pomoći prilikom pisanja ovog rada.

Velika hvala mojim roditeljima i bratu na bezuvjetnoj podršci i ljubavi koju mi pružaju te baki, teti Silvi i barbi Lucianu na svim dobrim savjetima, predivnim danima i avanturama koje smo doživjeli zajedno.

Zahvaljujem mojim prijateljima s fakulteta i Zagreba na ovih šest nezaboravnih godina. Hvala vam na svim druženjima i ludim zabavama koje smo proživjeli, na svim danima koje smo proveli učeći zajedno, na svojoj podršci i dobrim savjetima. Bilo nam je divno i nadam se da ćemo, unatoč udaljenosti, ostati ovako povezani i nastaviti se družiti.

Zahvaljujem svojim prijateljima u Opatiji na uvijek istim, a opet uvijek napetim druženjima i svojim susjedima koji me uveseljavaju svake praznik kad se napokon vrate iz Zagreba ili inozemstva.

Zahvaljujem obitelji Žeželić na mojim prvim koracima u stomatologiji, na svim stomatološkim i životnim savjetima i na velikoj podršci.

Hvala vam svima što ste uz mene i što mi činite život ljepšim!

## **ORTODONTSKI PRISTUP PACIJENTIMA S HIPODONCIJOM**

### **Sažetak**

Hipodoncija je kongenitalna anomalija koja podrazumijeva nedostatak jednog ili više zubnih zametaka mliječne ili trajne denticije, isključujući umnjake, a objašnjava se okolišnim i genetskim čimbenicima. U Europi se pojavljuje u 7 % populacije i to uglavnom kao blagi oblik u kojem nedostaju jedan ili dva zuba. Pacijenti s hipodoncijom najviše se žale na estetiku te potom i na funkciju uslijed nedostatka zuba, pomaka susjednih zuba u prazan prostor i erupcije antagonista.

Prije početka ortodontske terapije, potrebno je napraviti ekstraoralnu i intraoralnu analizu i analizu kefalograma te procijeniti koja je terapija najbolja za pacijenta, tj. koji je najbolji način uspostavljanja dobre funkcije i profila pacijenta.

Terapija može biti isključivo ortodontska u kojoj se slobodan prostor zatvara mezijalizacijom ili distalizacijom susjednih zuba. Druga je opcija interdisciplinarnan pristup ortodonta, protetičara i oralnog kirurga, a podrazumijeva udaljšavanje susjednih zuba u sklopu ortodontske terapije te stvaranje prostora za zub koji nedostaje. Taj zub nadoknađuje se izradom mosta, koji može biti konvencionalan, adhezivan ili s privjeskom, ili ugradnjom implantata i izradom krunice na implantatu.

**Ključne riječi:** hipodoncija, mostovi, implantati, mezijalizacija, distalizacija

## **ORTHODONTIC APPROACH TO PATIENTS WITH HYPODONTIA**

### **Summary**

Hypodontia is a congenital anomaly which implies the lack of one or more teeth buds in the deciduous or permanent dentation, excluding wisdom teeth, and it is conditioned by circumstantial and genetic factors. 7 % of the European population is usually affected by a mild condition of hypodontia, lacking one or two teeth. Patients with hypodontia mostly complain about aesthetics and function of missing teeth like the shift of adjacent teeth towards vacant areas and the eruption of antagonists.

Prior to initiating orthodontic therapy, it is necessary to carry out an extraoral and intraoral analysis as well as an analysis of the cephalogram to determine which therapy is best for the patient i.e., which is the best way of establishing adequate function and patient profile.

The therapy used might be entirely orthodontic, through which the vacant area is filled by mesialization or distalization of adjacent teeth. Another option is to take an interdisciplinary approach combining efforts of an orthodontist, a prosthetist and an oral surgeon – which implies setting apart adjacent teeth in the course of orthodontic therapy thus making room for the missing tooth. That tooth is then compensated by a dental bridge which can be conventional, adhesive or a cantilever dental bridge or by placing a dental implant and forming a dental crown on top of the implant.

Keywords: hypodontia, dental bridges, dental implants, mesialization, distalization

## SADRŽAJ

1. UVOD .....	1
1.1. Definicija i klasifikacija .....	2
1.2. Učestalost.....	3
1.2.1. Mliječna denticija.....	3
1.2.2. Trajna denticija.....	3
2. ETIOLOGIJA I TEORIJE AGENEZE ZUBA.....	6
2.1. Genetski čimbenici .....	7
2.2. Okolišni čimbenici.....	7
2.3. Teorije ageneze zuba .....	8
2.4. Popratne karakteristike .....	11
3. PSIHO SOCIJALNI I FUNKCIONALNI UTJECAJ.....	13
4. TERAPIJA HIPODONCIJE LATERALNOG SJEKUTIĆA.....	15
4.1. Mezijalizacija očnjaka na mjesto lateralnog sjekutića.....	16
4.1.1. Indikacije i kontraindikacije za terapiju mezijalizacije očnjaka na mjesto lateralnog sjekutića.....	17
4.1.2. Postupak terapije .....	18
4.2. Otvaranje prostora i izrada mosta ili krunice na implantatu .....	20
4.2.1. Izrada mosta .....	21
4.2.2. Ugradnja implantata .....	24
4.2.2.1. Adekvatan prostor za implantat.....	24
4.2.2.2. Stvaranje kosti za ugradnju implantata ortodontskim postupkom .....	25
4.2.2.3. Ispravljanje gubitka papile prilikom otvaranja prostora .....	25
5. TERAPIJA HIPODONCIJE DRUGOG PRETKUTNJAKA .....	26
5.1. Očuvanje prostora i protetsko nadoknađivanje zuba.....	27
5.1.1. Perzistentni mliječni drugi molar.....	27
5.1.2. Hipodoncija drugog pretkutnjaka i ekstrahirani prvi molar.....	30
6. RASPRAVA .....	31
7. ZAKLJUČAK.....	33
8. LITERATURA.....	35
9. ŽIVOTOPIS.....	40

## **Popis pokrata**

OSD - stvaranje kosti za ugradnju implantata ortodontskim postupkom

(eng. *orthodontic site development*)

OHRQoL - kvaliteta života ovisna o oralnom zdravlju

(eng. *oral health-related quality of life*)



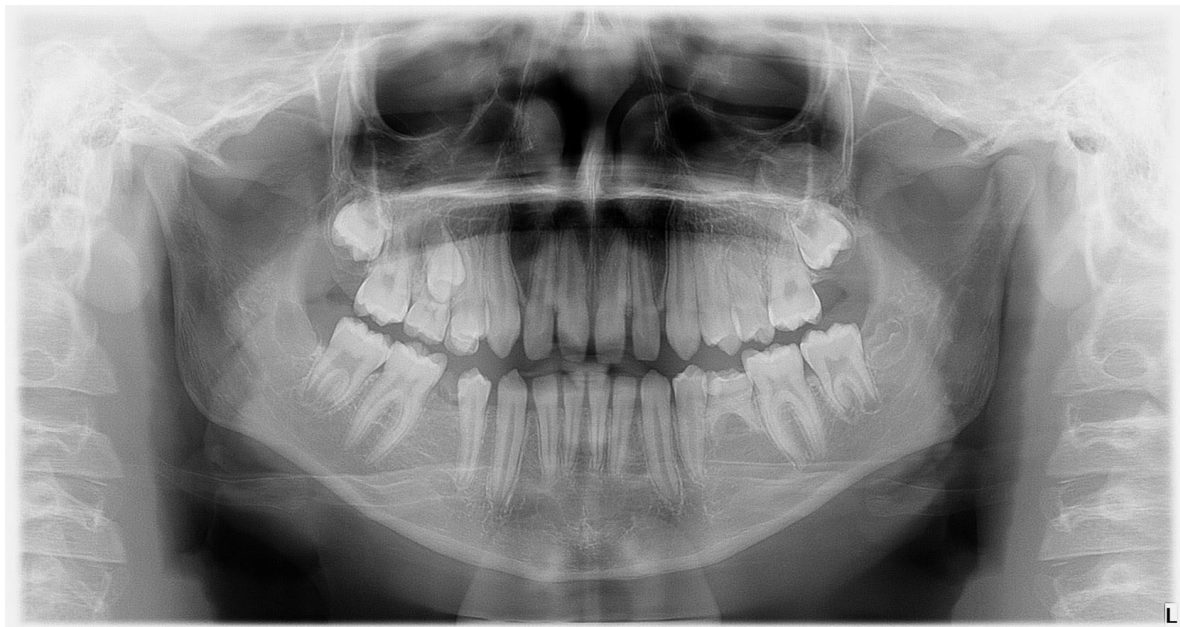

### 1.1. Definicija i klasifikacija

Hipodoncija je urođena anomalija koja se definira kao nedostatak jednog ili više zubnih zametaka u mliječnoj ili trajnoj denticiji, isključujući umnjake (Slika 1.). Pojavljuje se kao izolirana anomalija ili u sklopu sindroma kao što su rascjepi nepca, ektodermalna displazija i Downov sindrom, a klasificira se prema težini, tj. prema broju zuba koji nedostaju, na:

- blagi oblik (1 do 2 zuba)
- umjereni oblik (3 do 5 zuba)
- teški oblik (6 ili više zuba).

Teški oblik zove se i oligodoncija, a najteži oblik je anodoncija, tj. nedostatak svih zubnih zametaka mliječne i/ili trajne denticije (1).



Slika 1. Ortopan pacijenta s blagim oblikom hipodoncije. Pacijent ima nedostatak zuba 35 i 45 i perzistentne mliječne zube 55 i 75.

Preuzeto s dopuštenjem autora: prof. dr. sc. Sandra Anić-Milošević

## 1.2. Učestalost

### 1.2.1. Mliječna denticija

Hipodoncija u mliječnoj denticiji pojavljuje se u manje od 1 % djece bijele rase te je time znatno rjeđa nego u trajnoj denticiji (2). Škrinjarić, I. i Barac-Furtinović, V. utvrdili su da se hipodoncija u djece stare od 3 do 6 godina u Zagrebu pojavljuje 0.47 %. Najčešće zahvaća gornje bočne sjekutiće (48.8 %) i donje središnje sjekutiće (34.9 %), a ako dijete u mliječnoj denticiji ima hipodonciju, sigurno će nedostajati (100 %) i trajni nasljednik (3).

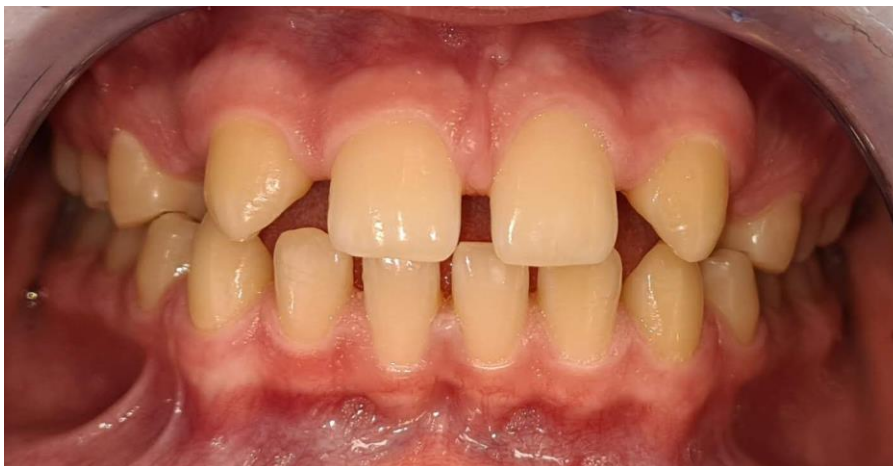### 1.2.2. Trajna denticija

Učestalost hipodoncije u trajnoj denticiji varira u različitim populacijama. Prema rasprostranjenosti na kontinentima, hipodoncija se najčešće pojavljuje u Africi (13.4 %), zatim u Europi (7 %), Aziji i Australiji (6.3 %), Sjevernoj Americi (5 %) i Južnoj Americi (4.4 %). Uočeno je da pacijentima najčešće nedostaju jedan ili dva zuba, tj. da imaju blaži oblik hipodoncije (81.6 %). Umjereni oblik pojavljuje se u 14.3 %, a teški oblik u 3.1 % pacijenata. Također, u nekim istraživanjima, uočena je nešto veća sklonost hipodonciji u žena, nego muškaraca, u omjeru 1.22 : 1, ali u mnogim nije uočena statistički značajna razlika (4).

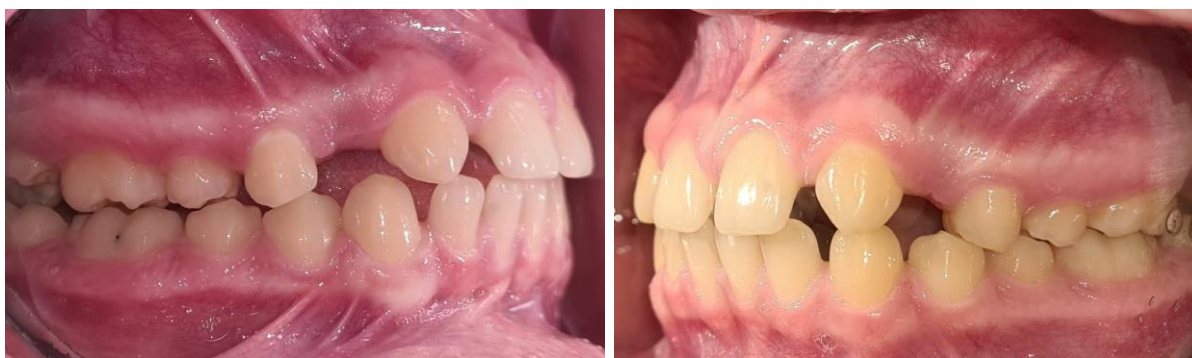U Hrvatskoj je provedeno istraživanje učestalosti i obrasca hipodoncije. Rezultati ukazuju na najveću prisutnost blage hipodoncije (80 %) kao i njezinu podjednaku prisutnost u oba spola i podjednako javljanje u prednjim i stražnjim segmentima maksile i mandibule (5).

Najčešće nedostaju mandibularni drugi pretkutnjaci koje slijede maksilarni bočni sjekutići i maksilarni drugi pretkutnjaci (4). Hipodoncija maksilarnih lateralnih sjekutića češće se pojavljuje kao bilateralna anomalija (Slika 2. - 6.), a u svim drugim slučajevima uglavnom je unilateralna (6).

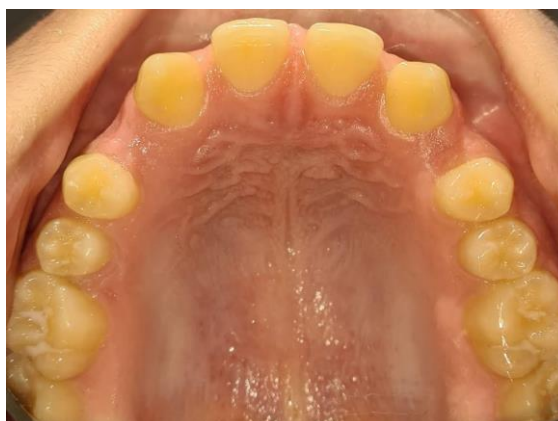Svrha ovog rada je definirati pojam hipodoncije, objasniti etiologiju i teorije ageneze zuba te prikazati ortodontski i interdisciplinarni pristup pacijentima s hipodoncijom.



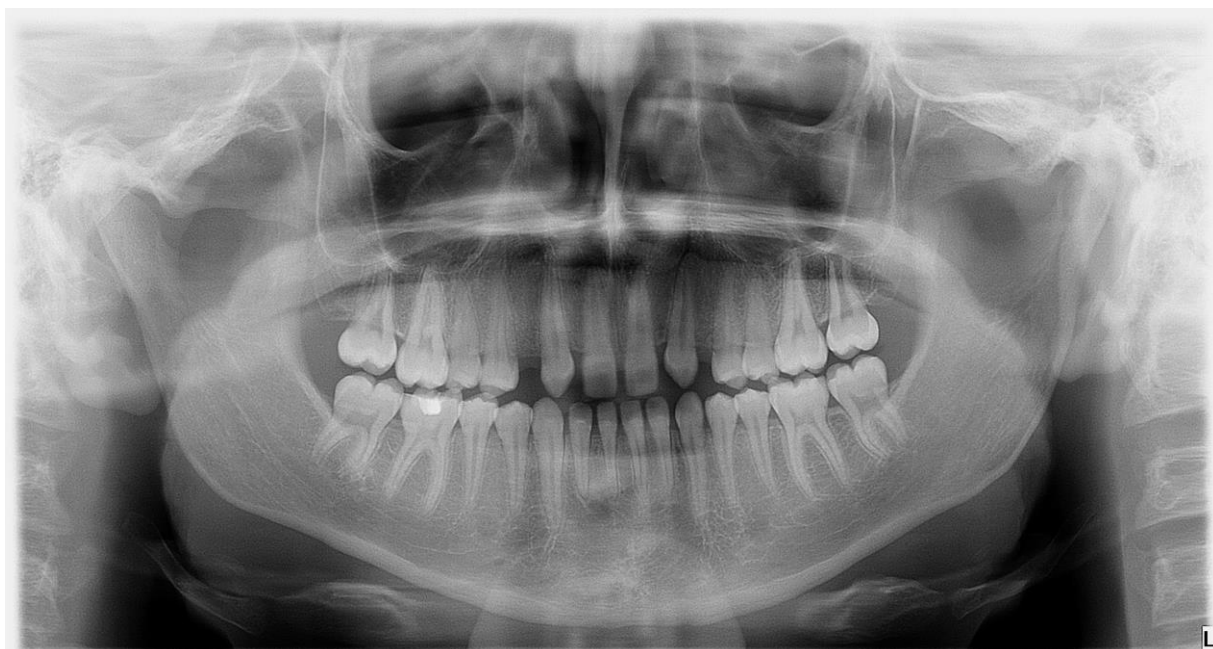Slika 2. Intraoralna frontalna fotografija pacijenta s bilateralnom hipodoncijom lateralnih sjekutića. Preuzeto s dopuštenjem autora: prof. dr. sc. Sandra Anić-Milošević



Slika 3. i 4. Intraoralna desna i lijeva lateralna fotografija pacijenta s bilateralnom hipodoncijom lateralnih sjekutića. Preuzeto s dopuštenjem autora: prof. dr. sc. Sandra Anić-Milošević



Slika 5. Intraoralna gornja okluzalna fotografija pacijenta s bilateralnom hipodoncijom lateralnih sjekutića. Preuzeto s dopuštenjem autora: prof. dr. sc. Sandra Anić-Milošević



Slika 6. Ortopantomogram pacijenta s bilateralnom hipodoncijom lateralnih sjekutića.  
Preuzeto s dopuštenjem autora: prof. dr. sc. Sandra Anić-Milošević

## **2. ETIOLOGIJA I TEORIJE AGENEZE ZUBA**

Danas se etiologiju smatra multifaktorijalnom te podložnu utjecaju genetskih i okolišnih čimbenika.

## 2.1. Genetski čimbenici

Nasljednost određene anomalije odnosi se na vjerojatnost prema kojoj potomci nasljeđuju određenu fizičku anomaliju od svojih roditelja. Ako je nasljednost jako izražena, genetski čimbenici igraju veću ulogu od okolišnih i obrnuto. Nasljednost se određuje istraživanjima na jednojajčanim blizancima i obiteljskim istraživanjima. Takvim je istraživanjima utvrđeno kako za pojavu hipodoncije postoji jaka genetska povezanost odnosno kako se hipodoncija lateralnih sjekutića i premolara nasljeđuje autosomno dominantnim genom s nepotpunom penetracijom i varijabilnom ekspresijom (7). Nepotpuna penetracija znači da se određeni naslijeđeni autosomno dominantni gen ne mora uvijek pojaviti u fenotipu. Vjeruje se da neki okolišni čimbenici utječu na ispoljavanje tih gena. Varijabilna ekspresija znači da postoji raspon koliko neki gen može biti izražen u fenotipu. Tako je u slučaju hipodoncije Brook objavio teoriju prema kojoj isti geni mogu uzrokovati mikrodonciju i hipodonciju te kao takvi zapravo predstavljaju slabiju, tj. jaču ekspresiju istog gena u fenotipu (8).

U razvoju zuba sudjeluje više od 300 gena, ali najbitniji za pojavu izolirane hipodoncije pokazali su se *homeobox* geni PAX9, MSX1, AXIN2 i EDA, s tim da se za svaku mutaciju određenog gena zna koje zube uglavnom zahvaća.

## 2.2. Okolišni čimbenici

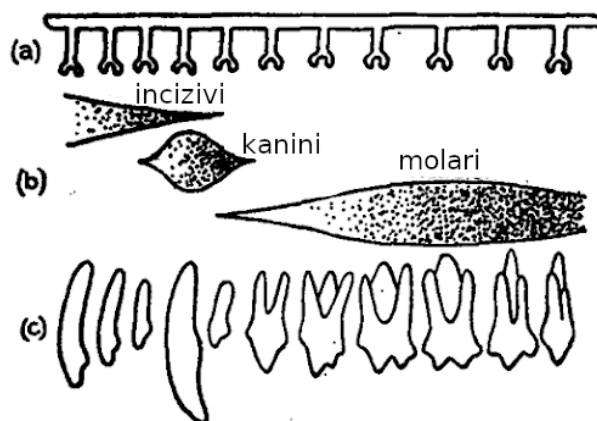
Kraniofacijalne kosti, hrskavice, živci, vezivno tkivo, pa tako i zubi, nastaju iz neuralnog grebena. Dokazano je kako neki okolišni čimbenici mogu utjecati na njegov razvoj iz čega se može zaključiti kako bi jednaki čimbenici mogli uzrokovati i hipodonciju. Tako je u nekim istraživanjima dokazano kako aktivno pušenje duhana za vrijeme trudnoće može uzrokovati hipodonciju kod djeteta (9, 10). Nema statistički značajne povezanosti utjecaja alkohola i hipodoncije, ali mnoga istraživanja ipak su dokazala povezanost s rascjepima usna i nepca, koji često dolaze u kombinaciji s hipodoncijom (11, 12). Također, u djece koja su u mlađoj dobi bila liječena kemoterapijom i radioterapijom, uočen je niz anomalija kao što su mikrodoncija, smanjeni omjer krune i korijena (13) te hipodoncija (14).

### 2.3. Teorije ageneze zuba

Postoji niz predloženih teorija ageneze zuba kojima se pokušavalo objasniti zašto su neki zubi skloniji anomalijama od drugih.

Butler je istraživao denticiju sisavaca iz ere kenozoika i uočio kako su neki zubi u denticiji veći i imaju sve značajke određenog tipa zuba, npr. ključni molar ima uvijek sve značajke molara, a udaljavanjem od ključnog molara češće dolazi do promjena u obliku (smanjuje se broj kvržica) ili veličini (manji su ili nedostaju). Na temelju tog saznanja, razvio je teoriju razvojnih polja zuba kojom je objasnio taj problem, tj. problem u razlici morfodiferencijacije zuba (Slika 7.).

Denticiju je podijelio na 3 razvojna polja, tj. 3 grupe zuba: incizivi, kanini i molari. Teorija polazi od toga da su svi zubi unutar razvojnog polja na početku jednaki, ali zbog razlike u koncentraciji signalnih molekula unutar polja dolazi do varijacija. Najviše se signalnih molekula nalazi kod ključnog zuba, a manje prema distalno (15, 16).



















Slika 7. Dahlberg, A. A. (1945). The changing dentition of man.

Journal of the American Dental Association 32, 676 – 690.

Dahlberg je Butlerovu teoriju razvojnih polja prilagodio anatomiji čovjeka i podijelio denticiju na 4 razvojna polja: incizivi, kanini, premolari i molari te podijelio zube na genetski stabilne i genetski labilne. Genetski stabilni zubi smješteni su najmezijalnije u razvojnom polju, što znači da su genetski stabilni središnji incizivi, očnjak, prvi premolar i prvi molar. Distalniji zubi u razvojnom polju genetski su labilni, tj. veća je vjerojatnost da će se kod njih pojaviti anomalija u obliku i veličini zuba (npr. konični zub - lateralni sjekutić, smanjeni broj kvržica -




drugi i treći molar) te njihova ageneza (treći molari, lateralni sjekutići i drugi premolari) (17) (Slika 8.).

	1. I	2. I	K	1. P	2. P	1. M	2. M	3. M
varijabilnost u veličini zuba								
vjerojatnost koničnog oblika zuba								
distolingvalna kvržica kod gornjih molara								
Carabellijeva kvržica								

Slika 8. Učestalost anomalija kod pojedinih zuba u ljudskoj denticiji

Osborn je predložio teoriju klonova. Vjeruje da jedan klon unaprijed programiranih stanica neuralnog grebena vodi razvoju svih zuba unutar određene klase, npr. kutnjak klon stanica potiče dentalnu laminu za razvoj kutnjaka. Klon stanica razvija se prema distalno. Razvojem klona stanica potiče se stvaranje zubnih zametaka okruženim zonama inhibicije koje sprječavaju razvoj drugih zuba. Zone inhibicije djeluju samo u svojoj blizini tako da je, dovoljnim odmicanjem klona prema distalno, moguće razvijanje zubnih zametaka drugog, a potom i trećeg molara. Ovom teorijom objašnjen je razmak između zubnih zametaka, ali ne i kako se denticija razvija u cjelini, s različitim klasama zuba koji unutar klase pokazuju različitu morfologiju. Nadalje, uključivanje fraze *fields vs. clones* u naslov Osbornovog izvornog rada, navelo je mnoge na pretpostavku kako su teorija razvojnih polja i teorija klonova kontradiktorne (18, 19).

Teorija odontogenih *homeobox* gena, na razini kodova *homeobox* gena, pokušava objasniti morfologiju i veličinu zuba. *Homeobox* geni sudjeluju u sintezi signalnih molekula kao što su koštani morfogenetski protein (BMP) i fibroblastni faktor rasta (FGF) koji potom djeluju na ciljne stanice, tj. na njihove gene te sudjeluju u morfodiferencijaciji. Shematski prikaz (Slika 9.) pokazuje kako razlika u gradijentu BMP-a i FGF-a duž anteroposteriorne osi doprinosi formiranju sjekutića (plavo), očnjaka (ljubičasto), premolara (ružičasto) i molara (crveno). Veća koncentracija BMP-a uključena je u stvaranje prednjih zuba, dok su veći gradijenti FGF-a zaduženi za stvaranje stražnjih zuba (16).

Slika 9. Shematski prikaz teorije odontogenih *homeobox* gena

Mitsiadis i Smith napravili su sintezu teorija razvojnih polja, klonova i odontogenih *homeobox* gena i stvorili model kooperativne genetske interakcije. Njihov model polazi od teorije *homeobox* gena prema kojoj njihova aktivnost uzrokuje stvaranje signalnih molekula koje djeluju na ciljne gene ciljnih stanica i stvaraju preprogramirane mezenhimalne stanice neuralnog grebena. Postoji veliki broj *homeobox* gena, time i signalnih molekula, koji sudjeluju u morfodiferencijaciji zuba. Za svaki tip zuba postoji određena kombinacija aktivnosti *homeobox* gena koji dovode do stvaranja klonova iz kojih će nastati sjekutići, očnjaci, premolari i molari (model klonova) te proliferacijom tih klonova prema distalno i određeni broj zubi određenog tipa, tj. 2 sjekutića, 1 očnjak, 2 premolara i 3 molara.

Mutacije *homeobox* gena mogu uzrokovati promjenu u ekspresiji gena mezenhimalnih stanica koje sudjeluju u razvoju zuba. To može dovesti do smanjene proliferacije stanica određenog klona i posljedično do smanjenja broja određenog tipa zuba. Također, možemo pretpostaviti da je signalna molekula, koja nastaje ekspresijom *homeobox* gena, mutacijom postala manje funkcionalna što može dovesti do smanjenja veličine ili potpunog gubitka zuba u seriji. Budući da se klonovi razvijaju prema distalno, zahvaćeni zubi bit će najdistalniji u određenoj skupini zuba (treći molari, lateralni sjekutići, drugi premolari) čime je na genetskoj razini objašnjen model razvojnih polja zuba (16).

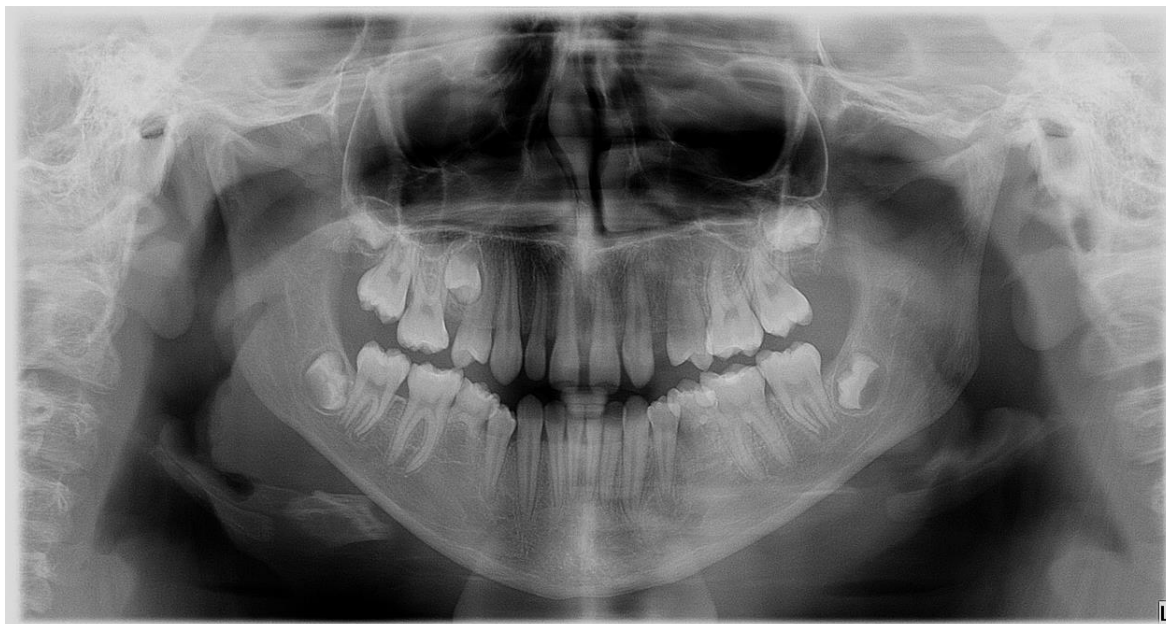Zaključno, pojedinci koji imaju mutaciju *homeobox* gena, imat će hipodonciju određenog tipa zuba ovisno o tomu koji je *homeobox* gen zahvaćen.

## 2.4. Popratne karakteristike

Mikrodoncija je anomalija koja se često pojavljuje u kombinaciji s hipodoncijom. Kao što je već rečeno, Brook je iznio teoriju prema kojoj su mikrodoncija i hipodoncija zapravo jednake anomalije veličine zuba, s time da je mikrodoncija slabije, a hipodoncija izrazito izražena (8). Toj teoriji doprinose podaci prema kojima se navedene pojave javljaju među populacijom u podjednakim postocima, podjednako u žena i muškaraca, pojavljuju se u djece liječene kemoterapijom i radioterapijom te se u pacijenata s hipodoncijom generalno uočava manja veličina svih zuba nego u pacijenata koji nemaju hipodonciju.

Također je uočeno da je složenost oblika zuba manja u pacijenata kojima nedostaju zubi kao i da je smanjenje složenosti oblika zuba i mikrodoncija izraženija kod teških oblika hipodoncije (20).

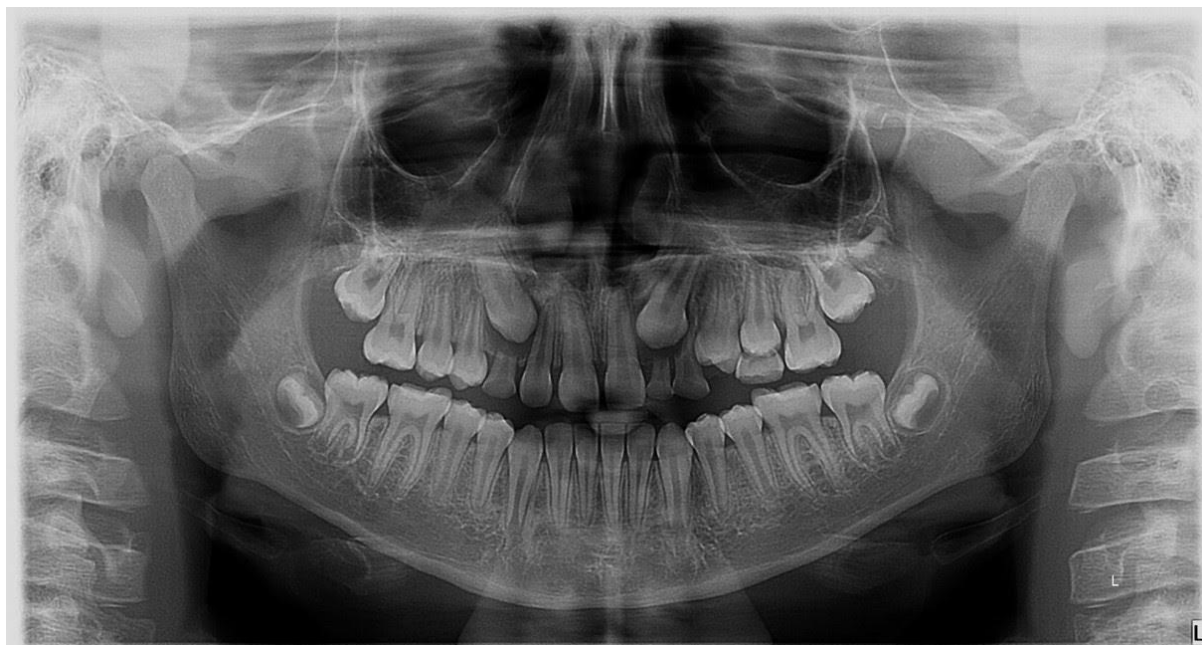
Kod hipodoncije trajnog nasljednika, česta je sporija resorpcija korijena mliječnog zuba i zadržavanje mliječnog zuba (Slika 10.). U istraživanjima je dokazano kako je najveći pokazatelj, koliko će mliječni zub opstati u denticiji, infraokluzija. Ako je zub u infraokluziji, vjerojatnije je da će doći do brže resorpcije korijena i time do gubitka zuba (21).



Slika 10. Ortopantomogram pacijenta s hipodoncijom zuba 22, 25, 35 i 45, impaktiranim zubom 15 i perzistentnim mliječnim drugim molarima 75 i 85

Preuzeto s dopuštenjem autora: prof. dr. sc. Sandra Anić-Milošević

Impaktirani i ektopični položaj trajnih zuba u kombinaciji s hipodoncijom trajnih zuba u nekim se slučajevima može objasniti hipodoncijom susjednih zuba koji im služe kao vodič u nicanju, npr. lateralni sjekutić je vodič očnjaku u nicanju pa u slučaju hipodoncije lateralnih sjekutića može doći do impakcije ili ektopičnog nicanja očnjaka (Slika 11.).



Slika 11. Ortopan pacijenta s unilateralnom hipodoncijom lateralnog sjekutića i bilateralnom impakcijom očnjaka. Preuzeto s dopuštenjem autora: prof. dr. sc. Sandra Anić-Milošević

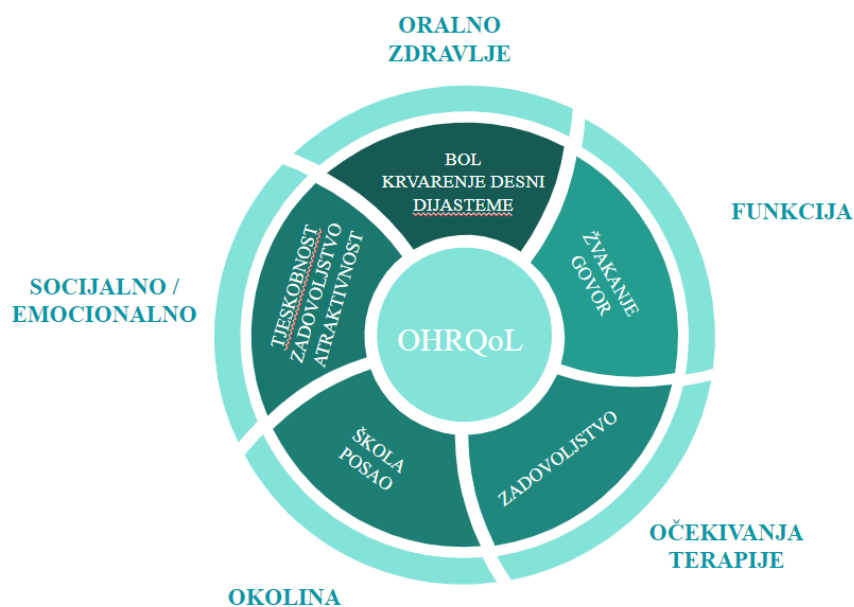
Teški slučajevi hipodoncije, tj. oligodoncija i anodoncija mogu rezultirati promjenama u skeletu kao što su: smanjen mandibularni kut, snižena visina donje trećine lica, protruzija usna, manja dužina maksile i mandibule i tendencija klasi III. Te se razlike objašnjavaju kao dentalne i funkcionalne kompenzacije, a ne kao razlike u skeletnom rastu (22).

Također, mali broj istraživanja upućuje na povećanu sklonost karcinomu jajnika u pacijenata s hipodoncijom (23).

### **3. PSIHOSOCIJALNI I FUNKCIONALNI UTJECAJ**

Kvaliteta života ovisna o oralnom zdravlju (*oral-health-related quality of life* ili OHRQoL) mjera je koja prikazuje koliko određena bolest ili anomalija usne šupljine utječe na oralno zdravlje pacijenta, funkciju, mogućnost odrađivanja škole i posla i socijalni i emocionalni aspekt života. Također, u obzir uzima i pacijentova očekivanja od terapije (Slika 12.).

Pacijenti se prije svega žale na dijasteme među zubima i smanjenu estetiku. Uočeno je da navedene pojave imaju veći psihološki utjecaj na žene nego na muškarce, posebice ako se odnose na nedostatak prednjeg zuba. Broj zuba koji nedostaje nije utjecao na OHRQoL, ali se vjeruje kako je rezultat zamaskiran u pacijenata koji imaju perzistirajuće mliječne zube. Također, uočeno je da se djeca manje žale na funkciju od odraslih. Pretpostavlja se da se funkcija pogorša tijekom godina, a podrazumijeva gubitak perzistirajućeg mliječnog zuba u odrasloj dobi, erupciju antagonista u prazan prostor, otežano žvakanje i duboki zagriz (24, 25).



Slika 12. Shematski prikaz mjere OHRQoL

Zaključno, hipodoncija može uzrokovati estetske, funkcijske i psihosocijalne probleme te zahtjeva praćenje pacijenta i ispravnu terapiju.

#### **4. TERAPIJA HIPODONCIJE LATERALNOG SJEKUTIĆA**

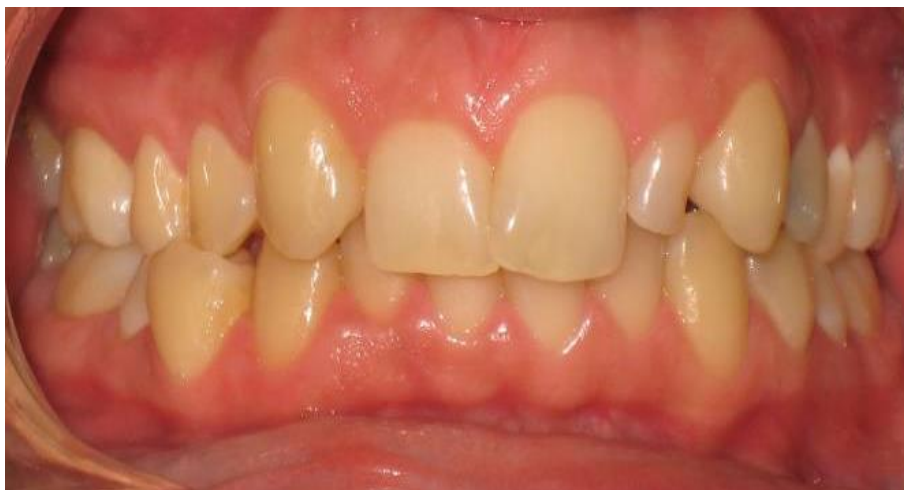Terapija hipodoncije lateralnog sjekutića, tj. njegovo nadoknađivanje može se izvesti na tri načina:

- mezijalizacijom očnjaka na mjesto lateralnog sjekutića
- izradom mosta
- izradom krunice na implantatu.

Postoje mnogi faktori koji će nam poslužiti u odabiru najbolje terapije. Prije svega, najbolja terapija je ona koja nije invazivna, a estetski i funkcijski je zadovoljavajuća. Riječ je o mezijalizaciji očnjaka na mjesto lateralnog sjekutića, no ona ima ograničene indikacije. Ako pacijentu ipak nije indicirana takva terapija, ortodont i pacijent trebaju se odlučiti za izradu mosta ili krunice na implantatu.

#### **4.1. Mezijalizacija očnjaka na mjesto lateralnog sjekutića**

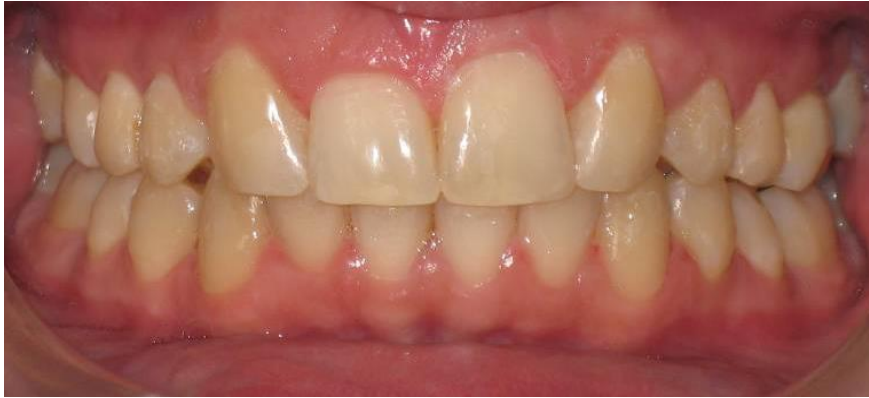Terapija mezijalizacije očnjaka na mjesto lateralnog sjekutića podrazumijeva mezijalizaciju očnjaka na mjesto lateralnog sjekutića koji nedostaje te mezijalizaciju prvog pretkutnjaka na mjesto očnjaka (Slika 13. i 14.).



Slika 13. Unilateralna hipodoncija zuba 12 uz prisustvo rudimentarnog zuba 22. Indicirana je ortodontska terapija uz prethodnu ekstrakciju rudimentarnog zuba 22 s ciljem namještanja sredine i zatvaranja prostora.

Preuzeto s dopuštenjem autora: prof. dr. sc. Sandra Anić-Milošević





Slika 14. Završena ortodonska terapija s mezijaliziranim očnjacima na mjesto lateralnih sjekutića. Preuzeto s dopuštenjem autora: prof. dr. sc. Sandra Anić-Milošević

Takva terapija ima mnoge prednosti. Prije svega, zub koji nedostaje nadomješta se zubom, što znatno smanjuje vjerojatnost komplikacija koje možemo vidjeti kod izrade mostova ili krunica na implantatu. Također, ova terapija može se u potpunosti završiti i u mlađih pacijenata za razliku od izrade mostova ili krunica na implantatu koje zahtijevaju završen vertikalni rast čeljusti.

Nedostatak ove terapije mogućnost je recidiva, tj. pojava dijasteme između središnjeg sjekutića i očnjaka, koja se može spriječiti pravilnom retencijom nakon završene ortodonske terapije. Također, kao nedostatak terapije navodi se i gubitak očnjakom vođene okluzije čime se može dovesti u opasnost parodont prvog premolara koji mora podnositi laterotruzijske kretnje za koje njegova anatomija nije predviđena. Preporučuje se postizanje grupno vođene okluzije, tj. izvođenje laterotruzijske kretnje na pretkutnjacima i meziobukalnoj kvržici prvog molara (26).

#### **4.1.1. Indikacije i kontraindikacije za terapiju mezijalizacije očnjaka na mjesto lateralnog sjekutića**

Postoje dva tipa malokluzije koji su indikacija za terapiju mezijalizacije očnjaka na mjesto lateralnog sjekutića:

1. Pacijent ima klasu II po Angleu, bez zbijenosti u donjoj čeljusti. Očnjak se postavi na područje lateralnog sjekutića, pretkutnjak u područje očnjaka, a molari ostaju u klasi II po Angleu.
2. Pacijent ima klasu II po Angleu s velikom zbijenosti zbog koje je potrebno izvaditi dva zuba u donjoj čeljusti.

Profil pacijenta trebao bi biti ravan ili blago konveksan. Umjereno ili jako konveksni profil s mandibularnim retrognatizmom ili deficijentnom bradom ne zadovoljava uvjete za terapiju mezijalizacije očnjaka na područje lateralnog sjekutića, već zahtjeva terapiju kojom će se promijeniti i profil pacijenta.

Oblik i boja očnjaka uglavnom se znatno razlikuju od lateralnog sjekutića. Očnjak je veći zub, ima kvržicu, zakrivljeniju bukalnu stijenku i tamniji je (u prosjeku za jednu ili dvije nijanse). Ortodont prije terapije mora objasniti pacijentu koji su restaurativni ili protetski postupci potrebni kako bi se postigao oblik i boja lateralnog sjekutića. To je još teže u pacijenta s unilateralnom hipodoncijom lateralnog sjekutića jer stomatolog treba postići oblik i boju kontralateralnog bočnog sjekutića.

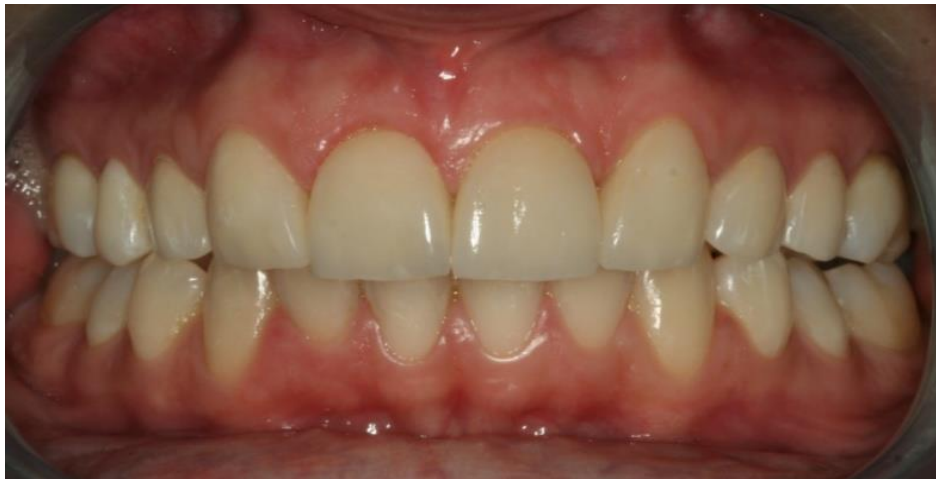#### 4.1.2. Postupak terapije

Prije ortodontske terapije potrebno je odrediti dentodentalnu diskrepancu prednjih zuba. Naime, zbroj meziodistalnih širina gornjeg središnjeg sjekutića, očnjaka i prvog pretkutnjaka veći je od zbroja meziodistalnih širina gornjeg središnjeg i lateralnog sjekutića i očnjaka. Ako je neadekvatan omjer meziodistalnih širina donjih i gornjih prednjih zuba, ne možemo postići dobar *overjet* i *overbite*. Zbog toga ćemo odrediti dentodentalnu diskrepancu prednjim Boltonovim omjerom ("mali Bolton"), tj. odrediti odnos zbroja širina donjih prednjih zuba i zbroja širina budućih gornjih prednjih zuba (središnji sjekutić, očnjak i prvi pretkutnjak) te procijeniti koliko je potrebno smanjiti širinu gornjih zuba da bi se postigao adekvatan *overjet* i *overbite*. Nakon redukcije aproksimalnih ploha budućih gornjih prednjih zuba, konačan prednji Boltonov omjer trebao bi iznositi 0.78.

Kako bi se postigla zadovoljavajuća estetika, bitno je pravilno postaviti bravice. Bravice moraju uzrokovati promjenu *tipa* i *torquea* očnjaka i pretkutnjaka kako bi imitirale lateralni sjekutić i očnjak, a to se postiže postavljanjem bravice za lateralni sjekutić na očnjak i bravice za očnjak na prvi pretkutnjak. Također je potrebno obratiti pažnju na gingivni rub i gingivni zenit, tj. najapikalnije smještenu točku gingivnog ruba. Gingivni zenit očnjaka smješten je apikalnije od gingivnog zenita lateralnog sjekutića. Kako bi se postigla zadovoljavajuća estetika gingivnog ruba, bravicu na očnjaku potrebno je postaviti u odnosu na gingivni rub, a ne na incizalni brid. Tako ćemo uzrokovati ekstruziju očnjaka, pomicanje paradonta koronarno, a time i gingivnog ruba, čime ćemo dobiti estetski zadovoljavajuću visinu gingivnog zenita. Ekstruzija očnjaka uzrokovat će jaki kontakt s mandibularnim sjekutićima tako da je potrebno

te kontakte ubrušavati prilikom svakog posjeta. Kod prvog pretkutnjaka obrnuta je situacija, tj. njegov je gingivni zenit smješten koronarnije od gingivnog zenita očnjaka. Taj se problem može riješiti intruzijom zuba ili kirurški gingivektomijom ili metodom apikalno pomaknutog režnja.

Nakon završene ortodonske terapije, potrebno je promijeniti boju i oblik očnjaka tako da imitira lateralni sjekutić. Boju zuba moramo izjednačiti sa središnjim sjekutićem vitalnim ili avitalnim izbjeljivanjem ovisno o situaciji, a oblik zuba može se izmijeniti restaurativno ili protetski. Restaurativno oblik zuba izmjenjuje se potrebnim brušenjem vestibularne stijenke ili kvržice očnjaka te promjenom oblika zuba kompozitnim materijalima, a protetski zub može se preoblikovati pomoću ljuskice ili krunice (Slika 15.). Mladi pacijenti imaju velike pulpne komore koje su zbog toga osjetljivije na uklanjanje tvrdih zubnih tkiva. Tada se preporučuje izrada staklokeramičkih ljuskica jer takav protetski rad zahtijeva brušenje vestibularne stijenke debljine od 0.3 do 0.6 mm. Staklokeramičkim ljuskicama moguće je postići visoku razinu estetike.



Slika 15. Ljuskice na mezijaliziranim očnjacima nakon završene ortodonske terapije.

Preuzeto s dopuštenjem autora: prof. dr. sc. Sandra Anić-Milošević

Nakon terapije preoblikovanja očnjaka u lateralni sjekutić, moguća je pojava dijasteme između središnjeg sjekutića i očnjaka. Kako bi se spriječio recidiv nakon završene ortodonske terapije, preporučuje se kombinacija fiksne i mobilne retencije. Fiksna retencija podrazumijeva postavljanje višezičane žice na lingvalnu plohu središnjih sjekutića, lateralnih sjekutića i očnjaka, a pričvršćuje se na zube kompozitnim materijalom. Mobilna retencija podrazumijeva izradu Essix, Hawley ili Wraparound *retainera* koji se moraju nositi 24 sata dnevno prvih 6 mjeseci od završetka ortodonske terapije, a poslije samo noću (26, 27).

## 4.2. Otvaranje prostora i izrada mosta ili krunice na implantatu

Ako pacijent ne zadovoljava jednu od indikacija za mezijalizaciju očnjaka na mjesto lateralnog sjekutića, potrebno je otvoriti prostor za zub koji nedostaje i protetski ga nadoknaditi izradom mosta ili krunice na implantatu.

Apsolutna kontraindikacija za izradu mosta ili krunice na implantatu nedovršen je vertikalni rast čeljusti. Implantati se u kosti, zbog nedostatka parodontnog ligamenta, ponašaju kao ankilozirani zubi. U pacijenata u kojih nije završen vertikalni rast, implantati će ostati na istom mjestu, dok će prirodni zubi mijenjati položaj, tj. ići koronarnije kako maksila raste vertikalno. Rezultat toga je implantat koji je smješten apikalnije od susjednih zuba. Taj problem bit će još izraženiji ako se zub nalazi u fronti i ako mu je linija osmijeha postavljena visoko tako da su vidljive cijele krune prednjih zuba.

Najbolji način potvrđivanja završetka vertikalnog rasta čeljusti je sljedeći:

1. kad pretpostavimo da je pacijent završio rast u visinu, snimimo kefalogram
2. nakon 6 mjeseci do godinu dana ponovo snimimo kefalogram
3. odredimo visinu lica, tj. udaljenost između točaka nasion i menton na oba kefalograma i usporedimo brojke. Ako je udaljenost ista, možemo očekivati da je završen vertikalni rast maksile.

U prosjeku, djevojčice završavaju s rastom sa 17 godina, a dječaci s 21 godinom. U trećem desetljeću života i dalje postoji vertikalni rast čeljusti koji u prosjeku iznosi 1 mm u 10 godina te je time klinički irelevantan (28).

Sljedeće pitanje koje se postavlja je koliko prostora trebamo osigurati za smještaj lateralnog sjekutića. Ako pacijent ima jednostranu hipodonciju lateralnog sjekutića, potreban prostor za nadoknadu možemo odrediti na temelju širine kontralateralnog zuba. Ako nedostaju oba lateralna sjekutića ili pacijent ima jedan lateralni sjekutić, ali koničan ili mikrodontan, onda potrebnu širinu lateralnih sjekutića možemo odrediti na sljedeće načine:

- pravilom zlatnog omjera
- Boltonovom analizom
- izrada voštanog modela (*wax-up*)

Prema pravilu zlatnog omjera, gledajući pacijenta ravno, širina lateralnog sjekutića treba izgledati kao dvije trećine središnjeg sjekutića, npr. prosječna širina središnjeg sjekutića je 9 mm, što znači da bi širina lateralnog sjekutića trebala biti otprilike 6 mm.

Drugi način određivanja je Boltonova analiza. Ako pacijentu nedostaju 2 maksilarna lateralna sjekutića, izmjerimo širinu donjih sjekutića i očnjaka i širinu gornjih središnjih sjekutića i očnjaka i pomoću prednjeg Boltonova omjera odredimo idealnu širinu za lateralne sjekutiće.

Treća je opcija izrada voštanog modela. Na sadrenom modelu pomoću voska mogu se izmodelirati lateralni sjekutići koji nedostaju i time odrediti koja širina lateralnih sjekutića najbolje odgovara situaciji u ustima pacijenta.

Prostor se stvara postavljanjem opruge na ortodontsku žicu između dva susjedna zuba u radnoj fazi.

Ako je pacijent završio s fiksnom ortodontskom terapijom prije završetka vertikalnog rasta čeljusti, nemoguće je odmah krenuti s izradom mosta ili krunice na implantatu. Između te dvije faze bitno je pacijentu osigurati dobru retenciju kojom će se spriječiti pomaci zuba i privremeno estetsko rješenje koje će popuniti slobodan prostor između zuba. To se može osigurati na više načina:

- izradom Essix *retainera* s privremenom krunicom na mjestu lateralnog sjekutića. Essix *retainer* osigurava retenciju zuba, a privremena krunica na mjestu lateralnog sjekutića daje dojam zuba. Mobilna retencija mora se nositi prvih 6 mjeseci, 24 sata dnevno, a poslije samo noću. U ovom slučaju pacijent može nastaviti nositi Essix *retainer* preko dana dok ne završi rast čeljusti.
- pacijentu je moguće napraviti žabicu, tj. djelomičnu akrilatnu protezu koja u ovom slučaju nadoknađuje lateralni sjekutić, a retinira se na središnjem sjekutiću i očnjaku.
- izradom adhezivnog dvočlanog mosta kojem je očnjak zub nosač (o njemu će kasnije biti više rečeno).

#### 4.2.1. Izrada mosta

Izrada mosta kao terapija nadoknađivanja nedostatka zuba dobra je opcija u slučajevima kad susjedni zubi imaju opširnije karijese ili ispune ili u pacijenata koji se žele odlučiti za opciju manje cijene. To je više izraženo u pacijenata u kojih bi ugradnja implantata bila kompleksna te bi zahtijevala dodatne korake kao što je npr. augmentacija kosti. Tročlani i višečlani mostovi

apsolutno su kontraindicirani u pacijenata u kojih nije završen vertikalni rast čeljusti, dok se dvočlani mostovi, tj. mostovi s privjeskom mogu koristiti u mlađih pacijenata jer ne ometaju rast čeljusti.

Postoje 3 mosne konstrukcije koje se mogu napraviti u području prednjih zuba:

- konvencionalan most
- izrada privjeska
- adhezivan most.

Konvencionalni mostovi najinvazivnija su metoda nadoknađivanja zuba. Oni se preporučuju kad susjedni zubi imaju opširnije karijese ili ispune ili ako se želi promijeniti estetika cijele fronte. Brušenje kao priprema za konvencionalne mostove podrazumijeva uklanjanje 63 – 72 % tvrdog zubnog tkiva kako bi se izradio bataljak kojim se osiguravaju retencija i rezistencija mosta (29). Relativna kontraindikacija za izradu konvencionalnih mostova su pacijenti mlađe dobi. Utvrđeno je da se u mlađih pacijenata češće dogode oštećenja i nekroze pulpe zbog kojih se naposljetku mora provesti i endodonska terapija (30). Ako plan terapije obuhvaća i izradu konvencionalnih mostova, ortodont mora postaviti buduće zube nosače u adekvatan položaj kako bi se što manje tvrdog zubnog tkiva moralo brusiti za izradu bataljka. Dužinske osi i labijalne plohe središnjeg sjekutića i očnjaka moraju biti paralelne.

Mostovi s privjeskom u slučaju hipodoncije lateralnog sjekutića dvočlani su mostovi čiji je zub nosač očnjak, a privjesak lateralni sjekutić. Prednost očnjaka je veliki korijen koji samostalno može podnijeti opterećenje privjeska. Mostovi s privjeskom mogu biti izrađeni na dva načina:

- brušenjem očnjaka u oblik bataljka te konvencionalnim cementiranjem
- brušenje na zubu nosaču može se izvesti kao djelomična preparacija na lingvalnoj plohi, a most zacementirati adhezivnom tehnikom (o ovome je više rečeno u ulomku Adhezivni mostovi).

Privjesak se mora obavezno staviti u infraokluziju, tj. mora biti izvan kontakta u centričnim i ekscentričnim kretanjama. Ako je most preopterećen u ekscentričnim kretanjama, može doći do odcementiranja, migracije nosećeg zuba ili frakture mosta.

Adhezivni mostovi najmanje su invazivne mosne konstrukcije. Zahtijevaju minimalno brušenje, izrađuju se od staklokeramike i cementiraju na susjedne zube adhezivnom tehnikom.

U literaturi postoje 4 oblika adhezivnih mostova:

- adhezivan most koji se retinira s palatinalne strane, a može se retinirati na oba susjedna zuba ili na jedan susjedni zub kao privjesak
- adhezivan most koji se retinira s vestibularne strane (na susjednim zubima poput ljuskica), a radi se kod nezadovoljavajuće estetike susjednih zuba
- adhezivan most koji se s lingvalne strane retinira u izbrušenim brazdama
- adhezivan most koji se retinira na neizbrušenom zubu samo adhezivnom tehnikom.

Postojanost adhezivnih mostova je 83.6 % u prvih 5 godina, a 64.9 % u prvih 10 godina. Najčešća komplikacija je odcementiravanje mosta (78 %), koju slijedi fraktura mosta (13 %). Istraživanja su pokazala da adhezivni mostovi retinirani na lingvalnoj plohi jednog zuba nosača pokazuju najmanje komplikacija (31).

Adhezivni mostovi najčešće se izrađuju kad nedostaje maksilarni lateralni sjekutić. Adhezivni most retiniran na lingvalnoj plohi očnjaka i središnjeg sjekutića će prilikom laterotruzijskih kretnji vođenih očnjakom biti pod većim opterećenjem i većim pomakom na strani očnjaka, nego na strani središnjeg sjekutića. To će najvjerojatnije dovesti do odcementiravanja mosta na strani manje pomičnog zuba. Ako pacijent ima jednokrlni adhezivni most koji se retinira samo na očnjaku, onda se cijeli most pomiče s očnjakom u laterotruzijskoj kretnji čime se sprječava komplikacija odcementiravanja. Zato se jednokrlni adhezivni mostovi više preporučuju u pacijenata koji imaju laterotruzijsku kretnju vođenu očnjakom, a dvokrlni ako pacijent ima grupno vođenu laterotruzijsku kretnju, koja se događa na pretkutnjacima i meziobukalnoj kvržici prvog kutnjaka.

Adhezivni mostovi trebali bi biti terapija izbora u pacijenata mlađe dobi jer njihovi zubi imaju veliku pulpnu komoricu te su zbog toga osjetljiviji na brušenje zuba. Oni se također mogu koristiti privremeno kao držači mjesta dok ne završi vertikalni rast čeljusti. Nakon završetaka vertikalnog rasta može se ugraditi implantat i napraviti krunica na implantatu kao trajno rješenje (32).

#### 4.2.2. Ugradnja implantata

Implantati postaju sve češći način nadoknađivanja zuba. Njihova je prednost što ne zahtijevaju brušenje susjednih zuba. Međutim, problemi kod ugradnje implantata mogu postojati u području fronte, a odnose se na:

- nedostatan prostor za ugradnju implantata
- alveolarni greben u tom području može biti deficijentan
- papile mogu biti kratke što utječe na smanjenje estetskog dojma
- nepravilan rub gingive
- nedovršen vertikalni rast čeljusti.

##### 4.2.2.1. Adekvatan prostor za implantat

Ortodontska terapija podrazumijeva prvo slaganje okluzije u stražnjoj regiji i postizanje pravilnog *overbitea* i *overjeta*. Nakon toga provjerava se koliko je prostora ostalo za implantat i krunicu na implantatu. Kod određivanja potrebnog prostora za ugradnju implantata nužno je uzeti u obzir širinu samog implantata jer je za njegovu uspješnu ugradnju potrebno minimalno 1 mm prostora između implantata i susjednog zuba s obje strane. Ako je premalo mjesta, potrebno je napraviti aproksimalnu redukciju cakline (*striping*) središnjeg sjekutića i očnjaka. Ako je na tim zubima već proveden *striping* ili su im aproksimalne plohe ravne, potreban prostor postići će se *stripingom* premolara. Premolari imaju usku krunu, ali dovoljnu debljinu cakline za aproksimalno reduciranje, dovoljnu da se ne dođe do dentina.

Odmicanjem kruna susjednih zuba, radi postizanja adekvatnog prostora za krunicu na implantatu, moguće je približavanje korijena susjednih zuba u području apeksa. Pacijentu je potrebno napraviti periapikalnu snimku ili ortopantomogram te procijeniti ako je potrebno udaljavati korijene ili ne. Ako je potrebno, ortodont može ili repositionirati bravicu na središnjem sjekutiću i/ili očnjaku ili savinuti žicu kako bi se dobio takav pomak. Pomaci korijena produžuju terapiju za otprilike 4 do 5 mjeseci.

U pacijenata kojima je prethodno napravljen adhezivan most ili “Maryland most”, kao terapija nadoknađivanja lateralnog sjekutića, vrlo su vjerojatno korijeni nosećeg zuba položeni blizu. Takve mostove uglavnom je potrebno promijeniti nakon desetak godina te se tad pacijenti mogu odlučiti za implantat. Ako pacijent ima pravilno posloženu okluziju, moguće je napraviti ortodontsku terapiju samo na susjednim zubima i ispraviti angulaciju korijena. Za takvu terapiju potrebno je oko 4 do 6 mjeseci.



Ako pacijent završi s ortodontskom terapijom prije završetka vertikalnog rasta maksile, moguća je pojava približavanja korijena središnjeg sjekutića i očnjaka uvjetovana rastom maksile. To je moguće spriječiti fiksnom retencijom.

#### **4.2.2.2. Stvaranje kosti za ugradnju implantata ortodontskim postupkom**

Stvaranje kosti za ugradnju implantata ortodontskim postupkom (*orthodontic site development* ili OSD) podrazumijeva pomicanje zuba mezijalno ili distalno unutar alveolarnog grebena i, na mjestu gdje se taj zub nalazio, ostavljanje praznog prostora za ugradnju implantata. Pomicanjem zuba rastežu se parodontna vlakna koja povezuju susjedne zube i osiguravaju širinu alveolarnog grebena. Takav postupak dugoročno pokazuje dobre rezultate. Istraživanja pokazuju smanjivanje debljine alveolarnog grebena postupkom OSD-a za manje od 1 % unutar 4 godine za razliku od ekstrakcije zuba kod koje se debljina alveolarnog grebena smanji za 34 % unutar 5 godina.

Kad nedostaje lateralni sjekutić, očnjak često niče na njegovu mjestu. To je povoljno jer distalizacijom očnjaka na mjestu budućeg lateralnog sjekutića ostaje alveolarni greben adekvatne debljine za ugradnju implantata. Zbog toga ortodont treba dopustiti nicanje zuba mezijalno u području lateralnog sjekutića i kasnije ga distalizirati.

#### **4.2.2.3. Ispravljanje gubitka papile prilikom otvaranja prostora**

Kad očnjak nikne distalno od središnjeg sjekutića, između tih dvaju zuba nalazi se papila. Prilikom pomicanja tih zuba, kojim se želi stvoriti prostor za smještaj lateralnog sjekutića, papila će ostati priljubljena uz onaj zub koji se ne pomiče. To znači da distalizacijom očnjaka papila ostaje na distalnoj strani središnjeg sjekutića. Kod takve terapije, između papile i očnjaka pojavit će se Athertonova zakrpa (*Atherton's Patch*). To je nekeratinizirani spojni epitel (*sulcular epithelium*) očnjaka koji se njegovom distalizacijom odlijepi od cakline i zaostaje između papile i očnjaka. Crvene je boje, nježne teksture, smješten je niže od okolnog epitela i trokutastog je oblika (33). U mlađih pacijenata, daljnjim rastom, doći će do erupcije zuba, ponovnog stvaranja gingivnog sulkusa i time nestajanja vertikalnog defekta. U odraslih pacijenata nema erupcije zuba ili je ona nakon ortodontske terapije mala, tako da vertikalni defekt ostaje. Takav je defekt manje vidljiv ako se nalazi između budućeg lateralnog sjekutića i očnjaka, nego između središnjeg i lateralnog sjekutića. U slučaju nezadovoljavajuće estetike, moguće je kirurški oblikovati papilu (34).

## **5. TERAPIJA HIPODONCIJE DRUGOG PRETKUTNJAKA**

Ortodont treba napraviti intraoralan i ekstraoralan klinički pregled te analizu kefalograma i na temelju toga odlučiti koja je najbolja opcija. Ako je profil pacijenta zadovoljavajući, ortodont će se odlučiti za čuvanje prostora i protetsko nadoknađivanje drugog pretkutnjaka mostom ili krunicom na implantatu jer će tako profil pacijenta ostati neizmijenjen ili za mezijalizaciju molara. Ako pacijent ima estetski nezadovoljavajući profil, a hipodoncija drugog pretkutnjaka može olakšati ortodontsku terapiju i postizanje zadovoljavajućeg profila, tada se ortodont odlučuje za ekstrakciju kontralateralnog drugog pretkutnjaka i zatvaranje prostora mezijalizacijom stražnjih zuba ili distalizacijom prednjih.

## 5.1. Očuvanje prostora i protetsko nadoknađivanje zuba

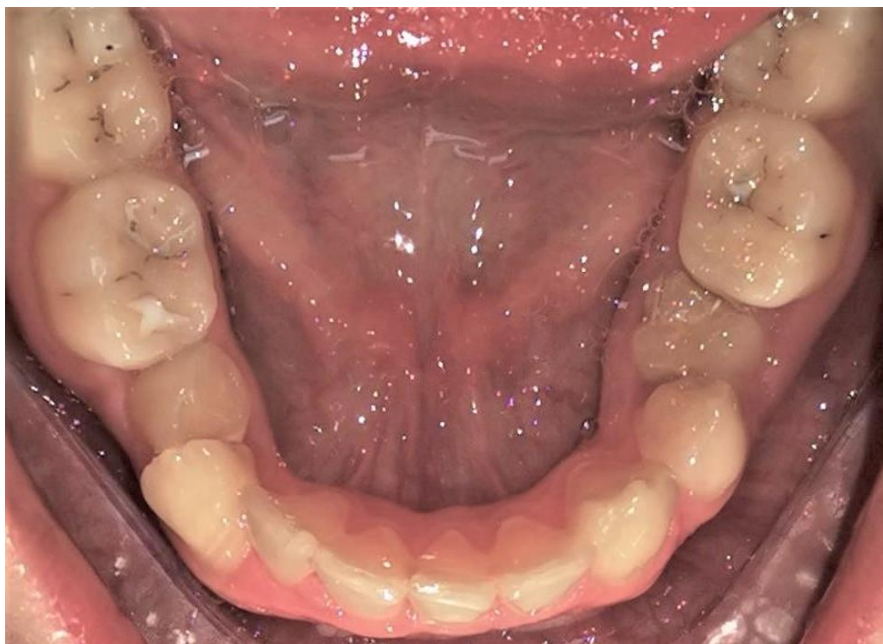
Ako se ortodont odluči za očuvanje prostora, bitno ga je očuvati točno onoliko koliko je potrebno za protetsku nadoknadu zuba i za uspostavljanje zadovoljavajuće okluzije. Također, bitna je stavka širina alveolarnog grebena u području drugog pretkutnjaka ako se pacijent odluči za krunicu na implantatu. Protetsko nadoknađivanje drugog pretkutnjaka mostom ili krunicom na implantatu zahtijeva završen vertikalni rast čeljusti te je do tog trenutka bitno adekvatno očuvati prostor fiksnim ili mobilnim *retainerom* ili perzistentnim mliječnim drugim molarom.

### 5.1.1. Perzistentni mliječni drugi molar

Pacijent s hipodoncijom drugog pretkutnjaka na mjestu drugog pretkutnjaka može imati perzistentni mliječni drugi molar. Meziđistalni promjer gornjeg mliječnog drugog molara prosječno iznosi 8,4 mm, donjeg 9,7 mm, dok kod njihovog trajnog nasljednika, trajnog drugog pretkutnjaka, iznosi u prosjeku 7 mm (35). Zbog velike razlike u meziđistalnom promjeru, nemoguće je perzistentnim mliječnim drugim molarom uspostaviti pravilnu okluziju. Moguće je preoblikovati mliječni drugi molar u drugi premolar te ga koristiti kao držač mjesta. Prvo je potrebno napraviti *bitewing* ili periapikalnu snimku pomoću koje će se moći odrediti širina cakline i dentina na aproksimalnim plohama mliječnog molara. Na temelju snimki odlučuje se koliko se milimetara cakline i dentina može ukloniti s mezijalne i distalne strane, a da se ubrušavanjem ne otvori pulpa. Aproksimalne plohe mogu se brusiti dijamantnim svrdlima, diskovima ili ručno, stripsama. Nakon ubrušavanja, na aproksimalnim plohama ostaje izložen dentin koji je skloniji karijesu tako da se aproksimalne plohe preporučuje prekriti kompozitnim materijalom. Također, preporučuje se okluzalnu plohu preoblikovati u oblik pretkutnjaka kako bi se uspostavila pravilna okluzija s antagonistima i time spriječila ekstruzija i mliječnog

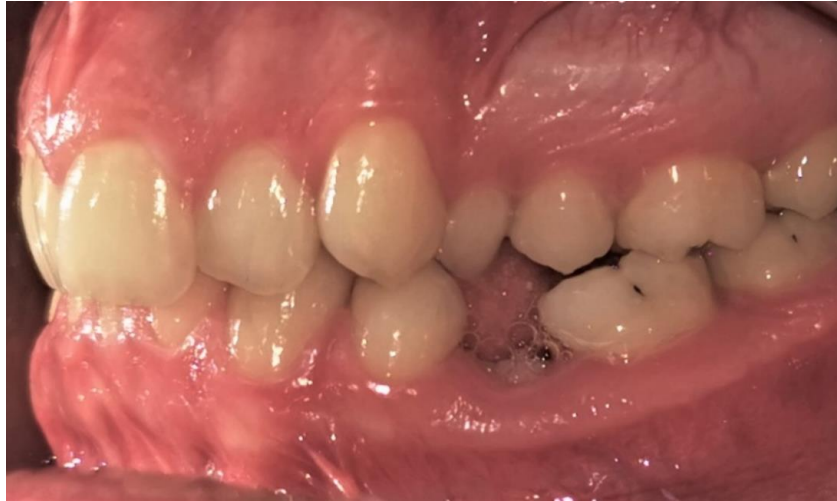molara, i zuba antagonista u slobodan prostor. Na preoblikovan mliječni molar može se postaviti bravica te ga tako uključiti u fiksnu ortodontsku terapiju. Čuvanje mliječnog molara kao držača mjesta osigurava očuvanje prostora i širinu alveolarnog grebena. Kad završi vertikalni rast čeljusti, mliječni molar se ekstrahira i protetski nadoknađuje mostom ili krunicom na implantatu.

Pacijentu se perzistentni mliječni zub može manifestirati i kao ankilozirani mliječni drugi molar. Ankiloza zuba podrazumijeva nedostatak parodontnog ligamenta i time izravnog kontakta korijena zuba i alveole, a može se pojaviti zbog traume, obiteljskog nasljeđivanja ili poremećaja ravnoteže u procesu resorpcije i apozicije kosti tijekom ekfolijacije. Ankilozirani zub može se dijagnosticirati prilikom intraoralnog kliničkog pregleda i rendgenski. On se manifestira kao zub u infraokluziji u odnosu na susjedne zube (Slika 16. i 17.), nije mobilan, a perkusijom se čuje metalan zvuk (36).



Slika 16. Donja okluzalna fotografija s ankiloziranim zubom 75.

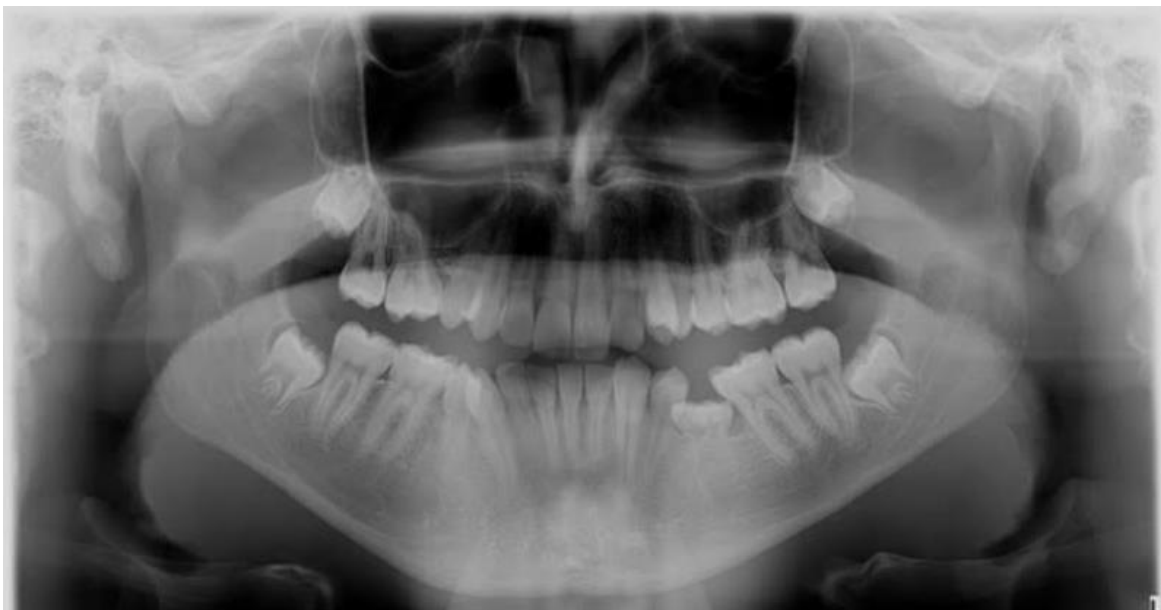Preuzeto s dopuštenjem autora: prof. dr. sc. Sandra Anić-Milošević



Slika 17. Intraoralna lijeva lateralna fotografija s ankiloziranim zubom 75.

Preuzeto s dopuštenjem autora: prof. dr. sc. Sandra Anić-Milošević

Na rendgenskoj snimci moguće je vidjeti kako je visina kosti alveolarnog grebena oko ankiloziranog zuba smještena apikalnije u odnosu na susjedne zube i nedostatak parodontne pukotine (Slika 18.). Ako je u pacijenta došlo do ankiлоze zuba prije nego što je završen vertikalni rast čeljusti, zbog nedostatka parodontne pukotine i time “usidravanja” u kost, nastat će već spomenuti vertikalni defekt kosti, tj. smanjena visina alveolarnog grebena u području tog zuba, što može dovesti do otežane protetske nadoknade nakon ortodontske terapije.



Slika 18. Ortopantomogram pacijenta s ankiloziranim zubom 75 i hipodoncijom zuba 35.

Preuzeto s dopuštenjem autora: prof. dr. sc. Sandra Anić-Milošević

Zbog toga se predlaže ekstrakcija ankiloziranog zuba prije završetka vertikalnog rasta čeljusti kako bi se vertikalni defekt smanjio ili u potpunosti nestao. Ipak, nakon ekstrakcije zuba doći će i do resorpcije alveolarnog grebena. Ostler i Kokich došli su do rezultata prema kojima se širina alveolarnog grebena nakon ekstrakcije mliječnog zuba smanji 25 % unutar 4 godine, a nakon 7 godina dodatno još 5 % (37). Moguće je da, usprkos resorpciji alveolarnog grebena, ima dovoljno mjesta za optimalan smještaj implantata. Kako se resorpcija alveolarnog grebena prije svega odvija na vestibularnoj plohi, može doći do pozicioniranja implantata lingvalnije od optimalnog položaja ili potrebe za dodatnom terapijom kojom će se uspostaviti bolji oblik alveolarnog grebena kao što je augmentacija kosti ili OSD.

### **5.1.2. Hipodoncija drugog pretkutnjaka i ekstrahirani prvi molar**

Ako pacijent ima hipodonciju drugog premolara te istovremeno ekstrahirani susjedni prvi molar, moguća je sljedeća terapija:

1. kliničkim pregledom, analizom modela i izradom voštanog modela precizno se određuje položaj na koji je potrebno ugraditi implantat za nadoknadu drugog premolara
2. ugradnja implantata
3. izrada krunice na implantatu
4. korištenje implantata kao apsolutno sidrište za mezijalizaciju sedmice u područje šestice.

Implantat se u ortodontskoj terapiji može imedijatno opteretiti jer ortodontske sile na njega djeluju kontinuirano u jednom smjeru što potiče oseointegraciju za razliku od žvačnih sila koje su intermitentne i različitih smjerova i time nepovoljno djeluju na oseointegraciju (38).



Nedostatak zuba može dovesti do niza promjena u stomatognatom sustavu kao što su pomak susjednih zuba i erupcija antagonista u prazan prostor. Zbog toga je potrebno provesti ortodontsku terapiju koju ortodont određuje temeljitom analizom. Jedine moguće terapije su ortodontsko zatvaranje prostora distalizacijom ili mezijalizacijom zuba odnosno interdisciplinarni pristup koji podrazumijeva kombinaciju ortodontske, protetske i oralnokirurške terapije, tj. izradu mosta ili krunice na implantatu.

Distalizacija zuba podrazumijeva pomak prednjih zuba distalno odnosno zatvaranje slobodnog prostora. Ovakav postupak može dovesti do promjene profila lica. Mezijalizacija zuba podrazumijeva pomak distalnih zuba mezijalno Delairovom maskom ili implantatima. Ovakvom terapijom ne dolazi do promjene profila lica jer prednji zubi ostaju na svojem položaju, ali pomakom stražnjih zuba prema mezijalno može doći do promjene klase po Angleu.

Pozitivna strana mezijalizacije ili distalizacije zuba kao terapije zatvaranja prostora je mogućnost njezina izvođenja u pacijenata s nezavršenim vertikalnim rastom čeljusti za razliku od izrade mosta ili krunice na implantatu za koje je to apsolutna kontraindikacija. Također, ako nadomjestimo zub koji nedostaje zubom, a ne mostom ili krunicom na implantatu, znatno je manja vjerojatnost komplikacija. Ono što se navodi kao komplikacija ovakve terapije pojava je recidiva, tj. pojava dijasteme između središnjeg sjekutića i očnjaka, ali ona se može spriječiti pravilnom retencijom nakon završene ortodontske terapije (26).

Izrada mosta jeftinija je i brža od ugradnje implantata i dodatno izrade krunice na implantatu, a negativna joj je strana potrebno brušenje susjednih zuba u oblik bataljka. To je izraženije u mladih pacijenata čija je pulpna komorica veća te je zbog toga veća vjerojatnost oštećenja i nekroze pulpne komorice i potrebe za endodontskom terapijom. Zato je izrada mosta relativna kontraindikacija u mladih pacijenata.

Kod izrade krunice na implantatu pozitivno je što nema potrebe za brušenjem susjednih zuba zbog čega se ne riskira njihov vitalitet, dok je negativna strana cijena postupka i duže vrijeme trajanja terapije koja podrazumijeva ugradnju implantata, oseointegraciju i izradu krunice na implantatu.





Veliki broj ortodontskih pacijenata javit će se s hipodoncijom jednog ili više zuba te će se žaliti na estetiku i funkciju. Zadatak ortodonta je osmisliti dobar plan terapije i uspostaviti zadovoljavajuću okluziju i lijep profil lica, a to može napraviti sa svim dostupnim dijagnostičkim pomagalima (prethodno napravljenom ekstraoralnom i intraoralnom analizom, analizom kefalograma, fotografija, ortopana i gnatometrijskom analizom). Pravilnom analizom ortodont procjenjuje je li optimalna terapija isključivo ortodontska, tj. treba li slobodan prostor gdje nedostaje zub zatvori mezijalizacijom ili distalizacijom zuba ili je bolji interdisciplinarni pristup, tj. izrada mosta ili krunice na implantatu.

Distalizacija prednjih zuba dovodi do promjene profila lica i zato se takva terapija preporučuje u pacijenata kod kojih će takva promjena poboljšati estetiku lica, a kontraindicirana je u pacijenata sa zadovoljavajućim profilom lica.

Mezijalizacijom zuba ne dolazi do promjene profila lica tako da je primjenjiva za pacijente sa zadovoljavajućim profilom. Međutim, može dovesti do promjene klase po Angleu pa se preporučuje u pacijenata s klasom II ili III u kojih mezijalizacijom možemo dobiti klasu I (38).

U slučaju interdisciplinarnog pristupa, pacijent u dogovoru s ortodontom odlučuje želi li izradu mosta kao nadoknadu zuba koji nedostaje ili krunicu na implantatu. Izrada mosta je jeftinija od ugradnje implantata i izrade krunice na implantatu, ali zahtijeva brušenje susjednih zuba u oblik bataljka. Ako susjedni zubi imaju opsežne karijese ili ispune, bolja je opcija izrada mosta jer je riječ o konačnoj terapiji i za susjedne zube, i za zub koji nedostaje, ali ako su susjedni zubi zdravi, tj. bez ispuna, bolja je opcija izrada krunice na implantatu jer se tako ne ugrožava vitalitet susjednih zuba.

## **8. LITERATURA**

1. Goodman JR, Jones SP, Hobkirk JA, King PA. Hypodontia: 1. Clinical features and the management of mild to moderate hypodontia. *Dent Update* 1994;21:381-4.
2. Arte S. Phenotypic and genotypic features of familial hypodontia. University of Helsinki, Finland; 2001.
3. Skrinjarić I, Barac-Furtinović V. Anomalije mliječnih zuba i stanje trajne denticije [Anomalies of deciduous teeth and findings in permanent dentition]. *Acta Stomatol Croat.* 1991;25(3):151-6. Croatian. PMID: 1819942.
4. Khalaf K, Miskelly J, Voge E, Macfarlane TV. Prevalence of hypodontia and associated factors: a systematic review and meta-analysis. *J Orthod.* 2014 Dec;41(4):299-316. doi: 10.1179/1465313314Y.0000000116. PMID: 25404667.
5. Nikolov Borić D, Radalj Miličić Z, Kranjčević Bubica A, Meštrović S. Prevalence and Pattern of Hypodontia among Croatian Orthodontic Patients. *Acta Stomatol Croat.* 2020 Jun;54(2):155-160. doi: 10.15644/asc54/2/5. PMID: 32801374; PMCID: PMC7362730.
6. Polder BJ, Van't Hof MA, Van der Linden FP, Kuijpers-Jagtman AM. A meta-analysis of the prevalence of dental agenesis of permanent teeth. *Community Dent Oral Epidemiol.* 2004 Jun;32(3):217-26. doi: 10.1111/j.1600-0528.2004.00158.x. PMID: 15151692.
7. Cobourne MT. Familial human hypodontia--is it all in the genes? *Br Dent J.* 2007 Aug 25;203(4):203-8. doi: 10.1038/bdj.2007.732. PMID: 17721480.
8. Brook AH. A unifying aetiological explanation for anomalies of human tooth number and size. *Arch Oral Biol.* 1984;29(5):373-8. doi: 10.1016/0003-9969(84)90163-8. PMID: 6611147.
9. Al-Ani AH, Antoun JS, Thomson WM, Merriman TR, Farella M. Maternal Smoking during Pregnancy Is Associated with Offspring Hypodontia. *J Dent Res.* 2017 Aug;96(9):1014-1019. doi: 10.1177/0022034517711156. Epub 2017 May 23. PMID: 28535361.
10. Nakagawa Kang J, Unnai Yasuda Y, Ogawa T, Sato M, Yamagata Z, Fujiwara T, Moriyama K. Association between Maternal Smoking during Pregnancy and Missing Teeth in Adolescents. *Int J Environ Res Public Health.* 2019 Nov 16;16(22):4536. doi: 10.3390/ijerph16224536. PMID: 31744054; PMCID: PMC6888027.
11. Dixon MJ, Marazita ML, Beaty TH, Murray JC. Cleft lip and palate: understanding genetic and environmental influences. *Nat Rev Genet.* 2011 Mar;12(3):167-78. doi: 10.1038/nrg2933. PMID: 21331089; PMCID: PMC3086810.
12. Lorente C, Cordier S, Goujard J, Aymé S, Bianchi F, Calzolari E, De Walle HE, Knill-

- Jones R. Tobacco and alcohol use during pregnancy and risk of oral clefts. Occupational Exposure and Congenital Malformation Working Group. *Am J Public Health*. 2000 Mar;90(3):415-9. doi: 10.2105/ajph.90.3.415. PMID: 10705862; PMCID: PMC1446183.
13. Näsman M, Forsberg CM, Dahllöf G. Long-term dental development in children after treatment for malignant disease. *Eur J Orthod*. 1997 Apr;19(2):151-9. doi: 10.1093/ejo/19.2.151. PMID: 9183064.
14. Psoter WJ, Shope ET. Some Cancer Chemotherapy (CH) Agents May Be Associated With Tooth Agenesis, Though CH Dose, Age of CH Exposure, and Dental Development at the Time of Treatment May Be Critical Determinants. *J Evid Based Dent Pract*. 2019 Dec;19(4):101352. doi: 10.1016/j.jebdp.2019.101352. Epub 2019 Nov 16. PMID: 31843187.
15. Butler, P. M. : Studies of Mammalian Dentition. Differentiation of Post-Canine Dentition. *Proc. Zool. Soc., London* 109:1-36, 1939
16. Mitsiadis TA, Smith MM. How do genes make teeth to order through development? *J Exp Zool B Mol Dev Evol*. 2006 May 15;306(3):177-82. doi: 10.1002/jez.b.21104. PMID: 16615103.
17. Dahlberg, A.A. (1945). The changing dentition of man. *Journal of the American Dental Association* 32, 676 – 690.
18. Osborn JW (1978) Morphogenetic gradients: field versus clones. In: *Development, Function and Evolution of Teeth* (eds. Butler PM, Joysey KA), pp. 171–201. London: Academic Press.
19. Townsend G, Harris EF, Lesot H, Clauss F, Brook A. Morphogenetic fields within the human dentition: a new, clinically relevant synthesis of an old concept. *Arch Oral Biol*. 2009 Dec;54 Suppl 1(Suppl 1):S34-44. doi: 10.1016/j.archoralbio.2008.06.011. Epub 2008 Aug 29. PMID: 18760768; PMCID: PMC2981872.
20. Brook AH, Jernvall J, Smith RN, Hughes TE, Townsend GC. The dentition: the outcomes of morphogenesis leading to variations of tooth number, size and shape. *Aust Dent J*. 2014 Jun;59 Suppl 1:131-42. doi: 10.1111/adj.12160. Epub 2014 Mar 20. PMID: 24646162.
21. Hvaring CL, Birkeland K. The long-term fate of persisting deciduous molars and canines in 42 patients with severe hypodontia: a 12-year follow-up. *Eur J Orthod*. 2019 Nov 21:cjz090. doi: 10.1093/ejo/cjz090. Epub ahead of print. PMID: 31750517.)(Hvaring CL, Øgaard B, Stenvik A, Birkeland K. The prognosis of retained primary molars without successors: infraocclusion, root resorption and restorations in 111 patients. *Eur J Orthod*. 2014 Feb;36(1):26-30. doi: 10.1093/ejo/cjs105. Epub 2013 Jan 12. PMID: 23314329.

22. Al-Ani AH, Antoun JS, Thomson WM, Merriman TR, Farella M. Hypodontia: An Update on Its Etiology, Classification, and Clinical Management. *Biomed Res Int.* 2017;2017:9378325. doi: 10.1155/2017/9378325. Epub 2017 Mar 19. PMID: 28401166; PMCID: PMC5376450.
23. Gawron-Jakubek W, Spaczynska J, Pitynski K, Loster BW. Coexistence of tooth agenesis and ovarian cancer - a systematic literature review. *Ginekol Pol.* 2019;90(12):707-710. doi: 10.5603/GP.2019.0121. PMID: 31909464.
24. Anweigi L, Allen PF, Ziada H. The use of the Oral Health Impact Profile to measure the impact of mild, moderate and severe hypodontia on oral health-related quality of life in young adults. *J Oral Rehabil.* 2013 Aug;40(8):603-8. doi: 10.1111/joor.12062. Epub 2013 May 21. PMID: 23691921.
25. Laing E, Cunningham SJ, Jones S, Moles D, Gill D. Psychosocial impact of hypodontia in children. *Am J Orthod Dentofacial Orthop.* 2010 Jan;137(1):35-41. doi: 10.1016/j.ajodo.2008.01.024. PMID: 20122428.
26. Zachrisson BU, Rosa M, Toreskog S. Congenitally missing maxillary lateral incisors: canine substitution. *Point. Am J Orthod Dentofacial Orthop.* 2011 Apr;139(4):434, 436, 438 passim. doi: 10.1016/j.ajodo.2011.02.003. PMID: 21457853.
27. Kokich VO Jr, Kinzer GA. Managing congenitally missing lateral incisors. Part I: Canine substitution. *J Esthet Restor Dent.* 2005;17(1):5-10. doi: 10.1111/j.1708-8240.2005.tb00076.x. PMID: 15934680.
28. Fudalej P, Kokich VG, Leroux B. Determining the cessation of vertical growth of the craniofacial structures to facilitate placement of single-tooth implants. *Am J Orthod Dentofacial Orthop.* 2007 Apr;131(4 Suppl):S59-67.
29. Edelhoff D, Sorensen JA. Tooth structure removal associated with various preparation designs for anterior teeth. *J Prosthet Dent.* 2002;87: 503-509.
30. Bergenholtz G, Nyman S. Endodontic complications following periodontal and prosthetic treatment of patients with the advanced periodontal disease. *J Periodontol.* 1984;55:63-68.
31. Balasubramaniam GR. Predictability of resin bonded bridges - a systematic review. *Br Dent J.* 2017 Jun 9;222(11):849-858.
32. Kinzer GA, Kokich VO Jr. Managing congenitally missing lateral incisors. Part II: tooth-supported restorations. *J Esthet Restor Dent.* 2005;17(2):76-84.
33. Atherton JD. The gingival response to orthodontic tooth movement. *Am J Orthod.* 1970 Aug;58(2):179-86.
34. Kokich VG. Maxillary lateral incisor implants: planning with the aid of orthodontics. *J Oral*

- Maxillofac Surg. 2004 Sep;62(9 Suppl 2):48-56.
35. Brkić H., Dumančić J., Vodanović M. Biologija i morfologija ljudskih zuba. Zagreb: Naklada Slap; 2016.
36. Jurić H. Dječja dentalna medicina. Zagreb: Naklada Slap; 2015.
37. Ostler MS, Kokich VG. Alveolar ridge changes in patients congenitally missing mandibular second premolars. J Prosthet Dent 1994; 71:144–149
38. Kokich VG, Kokich VO. Inf Orthod Kieferorthop 2006; 38: 279–287 DOI 10.1055/s-2006-955213





Mia Čaušević rođena je 28. lipnja 1996. u Frankfurtu na Majni, Saveznoj Republici Njemačkoj, gdje je živjela do siječnja 1999. Potom se preselila u Opatiju gdje je pohađala Osnovnu školu Rikard Katalinić Jeretov i opći smjer u Gimnaziji Eugena Kumičića Opatija. 2015. godine upisala je Stomatološki fakultet Sveučilišta u Zagrebu. Za prvu joj je godinu dodijeljena Dekanova nagrada za najboljeg studenta. Na drugoj godini radila je kao demonstrator na Katedri za histologiju s embriologijom. Od 2018. je vodila Studentsku sekciju iz protetike, a 2020. projekt Studentske sekcije. Sudjelovala je u organizaciji trećeg i, kao potpredsjednica, četvrtog Simpozija studenata dentalne medicine te aktivno sudjelovala na njima kao voditeljica radionica. U sklopu projekta organizirala je više edukacija za studente, a za rad u Studentskim sekcijama u akademskoj godini 2018./19. nagrađena je Rektorovom nagradom za društveno koristan rad. Urednica je studentskog časopisa Sonda te je sudjelovala u izdavanju broja 38 i dvobroja 39/40. Tijekom studija asistirala je u dvije stomatološke ordinacije u Zagrebu, volontirala u dvije stomatološke ordinacije u Matuljima i Rijeci te volontirala u Klinici za stomatologiju u Kišpatićevoj 12 (Rebro).







































































































**Page 48 Results (contd.)**

- (X) Font TimesNewRomanPSMT is not embedded. Could not find matching font to embedFont TimesNewRomanPSMT can not be embedded because: Could not find matching font to embed
- (X) Font TimesNewRomanPSMT is not embedded. Could not find matching font to embedFont TimesNewRomanPSMT can not be embedded because: Could not find matching font to embed
- (X) Font TimesNewRomanPSMT is not embedded. Could not find matching font to embedFont TimesNewRomanPSMT can not be embedded because: Could not find matching font to embed
- (X) Font TimesNewRomanPS-BoldMT is not embedded. Could not find matching font to embedFont TimesNewRomanPS-BoldMT can not be embedded because: Could not find matching font to embed
- (X) Font ArialMT is not embedded. Could not find matching font to embedFont ArialMT can not be embedded because: Could not find matching font to embed